EL CONCEPTO JANDA

Janda creía que el dolor era el único camino de protección del sistema músculoesquelético. La patología funcional del sistema sensoriomotor debe enfatizar el examen de la disfunción, en lugar de las lesiones estructurales. El dolor crónico se origina por patologías funcionales con la resultante estructural de la inflamación, es decir, el proceso inflamatoria es el que produce el dolor, más no la estructura en sí. Por tanto, el sitio del dolor no es la causa del dolor.

Patología del dolor musculoesquelético:
El dolor crónico es la perpetuación en el tiempo de un dolor de origen periférico que debería haberse resuelto en un tiempo más corto. Esto sugiere un influjo nociceptivo periférico persistente. Esto resulta en un procesamiento del dolor alterado en el SNC denominado centralización del dolor. Se ha demostrado una disminución del umbral del dolor generalizado ante la presencia de una centralización del dolor. Esto se ha demostrado en fibromialgia y en dolor lumbar. Ahora bien, la disfunción muscular resultante por la influencia del SNC alterado por la información nociceptiva derivada de la patología musculoesquelética, altera tanto el hemicuerpo afectado como el no afectado. Por tanto, se debe tratar el imbalance muscular producto del influjo eferente alterado por las aferencias nociceptivas productos de la lesión. Se trata entonces de una disfunción sensoriomotora global.
Para Janda, el músculo, a diferencia del hueso, ligamento y articulación, es más frecuentemente la causa del dolor crónico, lo cual incluye daño al tejido muscular y conectivo, espasmo muscular y su resultante isquemia y trigger points. Para Janda, el dolor es finalmente el resultado de la isquemia por la contracción muscular prolongada. El espasmo muscular prolongado conduce a fatiga, la cual decrece la fuerza muscular disponible para las demandas posturales y de movimiento.

Las causas indirectas de dolor muscular incluyen las fuerzas articulares alteradas producto de los desequilibrios musculares que finalmente influencian los patrones de movimiento. La disfunción articular sin espasmo muscular usualmente es menos dolorosa. Ej: los pacientes con disrupción sacroilíaca por mal alineamiento pero sin dolor, demostraron inhibición del glúteo medio y glúteo máximo.

El desequilibrio muscular se puede presentar tanto después del dolor agudo como del dolor crónico. El dolor agudo causa compensación muscular del área lesionada generando patrón antálgico. A medida que pasa el tiempo, este patrón alterado de movimiento, se centraliza en el SNC, generando un ciclo vicioso de dolor crónico que involucra la relación entre el SNC y el SNP

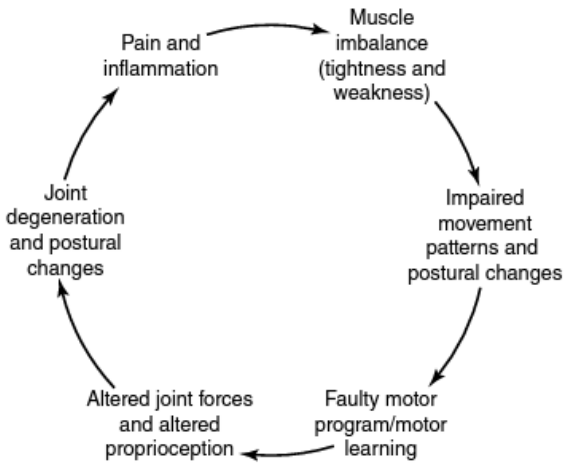

Figure 4.1 The chronic musculoskeletal pain cycle presented from a neurological perspective.

Los componentes de este ciclo vicioso son los siguientes:

- **Desequilibrio muscular:**
  El dolor crónico tiene como respuesta muscular la disminución del tono de los músculos agonistas, mientras que los antagonistas por mecanismo de reflejo, incrementan su tono muscular (Graven-Nielsen, Svensson and Arendt-Nielsen, 1997) (Lund et al, 1991). Esta respuesta neurológicamente mediada se observa en grupos específicos de músculos que son propensos al acortamiento y la debilidad. El patrón de desequilibrio neurológico se basa en el neurodesarrollo de los sistemas tónicos y fásicos (Janda, 1978)

- **Deterioro de los patrones de movimiento y cambios posturales:**

El patrón muscular de protección al dolor es de predominio flexor, lo que conduce a una disminución del rango de movimiento articular y patrones alterados de movimiento (Lund et al, 1991). Ahora bien, el acortamiento de un antagonista, inhibe su agonista por inhibición recíproca (Sherrington, 1906). Este desequilibrio conduce a patrones de movimiento alterados. El resultado final es una reaparición de los patrones de movimiento primitivos y reflejos.

- **Deficiente aprendizaje y programación motora:**

La reaparición de patrones motores y reflejos primitivos, obviamente altera el normal desempeño motor. La repetición del patrón motor deficiente sustituye al patrón normal debido a un reaprendizaje motor. El patrón alterado se reengrana en el neocortex motor como el nuevo programa motor normal, reforzando el patrón alterado.

- **Fuerzas articulares alteradas y propiocepción alterada:**

El patrón motor alterado cambias las fuerzas articulares y el estrés articular. Por su parte, el desequilibrio muscular cambia la posición articular y aumenta el estrés en las superficies articulares y en la cápsula articular. Finalmente, el influjo aferente al SNC y tallo cerebral también cambia, contribuyendo a la perpetuación del patrón alterado.

- **Degeneración articular:**

El cambio en la información propioceptiva conduce a deterioro articular. Recientemente, se han descubierto los patrones generadores centrales en la médula espinal, los cuales protegen las articulaciones (O'Connor y Vilensky, 2003). Estos CPGs, equilibran la contracción de los músculos agonistas y antagonistas durante la marcha. Janda creía que el desequilibrio tenía un potencial inmensamente mayor a la debilidad muscular (Janda, 1993). Por tanto, la patología funcional causa la patología estructural.

- **Dolor crónico:**

Los mediadores inflamatorios como la histamina y la bradiquinina producen dolor. La inflamación sensibiliza los receptores aferentes articulares, lo cual perpetúa el patrón alterado de movimiento.

El dolor no necesariamente precede a la inhibición o espasmo, también la propiocepción alterada conduce a estos fenómenos (Janda, 1986a). La alteración de la tensión muscular es la primer respuesta a la nocicepción, lo cual conduce al desequilibrio muscular. Los cambios en el sistema motor preceden al dolor y pueden desarrollar posteriormente dolor de origen espinal (O'Sullivan et al, 1997), como lo demuestra la disminución de fuerza extensora en pacientes con ciática (McNeill et al, 1980), igualmente, lo demuestran los pacientes con dolor de hombro quienes retardan la activación del subescapular (Hess et al, 2005).

Johansson and Sojka (1991) propusieron que la contracción muscular estática prolongada activan las fibras aferentes tipo III y IV, activando las neuronas motoras gama del lado de la contracción y también las del músculo contralateral. Esta activación, influencia la sensibilidad al estiramiento de los músculos a ambos lados del cuerpo, incrementando la rigidez muscular y creando un ciclo vicioso

El estímulo doloroso produce un efecto inhibitorio en la activación muscular. Además, el dolor incrementa el reflejo de estiramiento, posiblemente conduciendo a una sobreactivación (Matre et al, 1998). Sin embargo, el dolor no estimula las alfa motoneuronas. Janda ve aquí una contradicción al ciclo vicioso pues el dolor no produciría espasmo que al final conduce a isquemia y más dolor. Sin embargo, hay que recordar que los músculos posturales que incrementan la respuesta refleja al dolor son inervados por gama motoneuronas, por tanto, la teoría no sería inválida.

Concepto de la mínima disfunción cerebral:

Janda se refiere a este concepto como un factor de riesgo congénito para el desarrollo de dolor crónico (Janda, 1978). La mínima disfunción cerebral es un síndrome con características de coreoatetosis y microespasticidad, identificada a través de un incremento del tono muscular y respuestas hiperreflexivas tendinosas con ligeros signos paréticos, los cuales son usualmente asimétricos. La disfunción resulta en una desbordada e ineficiente actividad muscular con el subsiguiente decrecimiento en la habilidad para desarrollar movimiento fino. Janda encontró que el 80% de 500 sujetos con dolor lumbar de comienzo temprano en la adultez tenían síntomas de mínima disfunción cerebral.

Patomecánica del desequilibrio muscular:

Para Janda, los músculos deben responder a la gravedad, movimiento repetitivo y la postura erguida, influenciados por reflejos neurológicos y demandas biomecánicas. Por tanto, los músculos son las ventanas del sistema sensoriomotor. Janda descubrió que los pacientes con dolor lumbar tenían los mismos patrones de acortamiento muscular y debilidad que

aquellos mostrados por pacientes con lesión de neurona motora superior, lo cual indicó un vínculo entre el desequilibrio muscular y el SNC.

- **Sistemas tónico y fásico:**
  El sistema tónico es el primer sistema usado por el ser humano en el proceso de neurodesarrollo, permitiendo la postura fetal. El sistema fásico se activa después permitiendo al infante levantar la cabeza para lograr la orientación visual. El desarrollo de los patrones de movimiento normal requiere de la coactivación reflexiva de los sistemas tónico y fásico. Estos reflejos del neurodesarrollo van desapareciendo al lograrse su integración a niveles superiores del tallo cerebral y del encéfalo. Sin embargo, en lesiones de neurona motora superior, estos reflejos reaparecen. Los músculos que son filogenéticamente tónicos demuestran tono incrementado o espasticidad. En el dolor musculoesquelético, este patrón se reproduce a un nivel mucho menor manifestándose como acortamiento o debilidad en los músculos tónicos y fásicos respectivamente. Esto permite predecir respuestas musculares típicas por las cadenas de neurodesarrollo. Por tanto, habrá músculos propensos al acortamiento y otros a la inhibición. Las diferencias fundamentales entre estos dos sistemas son la base de la aproximación funcional de Janda al desequilibrio muscular.

Table 4.1 Tonic and Phasic Muscle Systems

Tonic system	Phasic system
Phylogenetically older	Phylogenetically younger
Generally flexor or postural muscles	Generally extensor muscles
Tendency toward tightness, hypertonia, shortening, and contractures	Tendency toward weakness, hypotonia, and lengthening
Readily activated in movement, especially with fatigue or novel or complex movement patterns	Less readily activated in most movement patterns (delayed activation)
Less likely to atrophy	More likely to atrophy
Less fragile	More fragile
Typically one-joint muscles	Typically two-joint muscles

Aunque se ha creído que los músculos tónicos son predominantes en fibras tipo I y los fásicos en fibras tipo II, Janda pide ser cautelosos con esta afirmación porque el tipo de fibra no siempre influencia la función. El músculo se desempeña bajo demandas funcionales. (Uhlig et al, 1995), por ejemplo, encontró una transformación de las fibras de músculos del cuello en el síndrome del latigazo hacia fibras tipo II parecido al patrón observado en pacientes con artritis reumatoide.
Janda creyó siempre que la consideración de músculos antigravitatorios o posturales no debía hacerse en posición erguida bípeda sino en posición erguida unipodal ya que en esta posición se muestran verdaderamente los músculos que tienden al acortamiento.
La clasificación no es rígida, ningún músculo es exclusivamente fásico o tónico, algunos músculos muestran ambas características. Por ejemplo, los escalenos filogenéticamente son fásicos, pero se tornan acortados con posturas inadecuadas.
Pavel Kolar (2001), aumentó la lista e incluyó los siguientes músculos como fásicos: recto anterior de la cabeza, supraespinoso, infraespinoso, redondo menor y deltoides; como tónicos, los siguientes: coracobraquial, braquiorradial, subescapular y redondo mayor. El latísimo del dorso lo clasificó en ambas categorías. Al contrario de Janda clasificó el piriforme y los gastrocnemios como músculos fásicos y al bíceps, tríceps y aductores de la cadera en ambas categorías en sus diferentes porciones. Específicamente la cabeza larga del tríceps y la cabeza corta del bíceps las considera tónicas, mientras que la cabeza media y lateral del tríceps y la cabeza larga del bíceps las considera fásicas. Los aductores cortos son tónicos mientras los aductores largos son fásicos.

Patrones de movimiento deficientes:
Como se ha indicado, el dolor provoca una facilitación de los antagonistas (flexores) y una inhibición de los agonistas (extensores), lo que conduce a un patrón de movimiento alterado caracterizado por una alteración del patrón de reclutamiento muscular consistente en una demora de la activación de los movilizadores o estabilizadores primarios junto a

una temprana facilitación de los sinergistas. El acortamiento muscular conduce a una sobreactivación de ciertos músculos mientras que los músculos que deberían estar activados no lo están debido a inhibición o reprogramación motora. Estos patrones alterados se pueden observar hasta en niños de 8 años, el acortamiento muscular se incrementa entre los 8 a 16 años y permanece constante. Tanto la talla alta como el desacondicionamiento físico tienen relación con el acortamiento muscular. En los niños, el desequilibrio muscular se da primero en miembros superiores y después en miembros inferiores. Estos patrones parecen sistemáticos y predicibles. El desorden progresa sistemáticamente de proximal al distal. La reacción muscular es específica para cada articulación. El desequilibrio está ligado también a estrés, fatiga y movimiento insuficiente (falta de variedad en el movimiento), movimiento repetitivo, lo cual refuerza el sistema tónico y debilita el sistema fásico.

Table 4.2 Janda's Classification of Muscles Prone to Tightness or Weakness

Tonic system muscles *prone to tightness*	Phasic system muscles *prone to weakness*
UPPER QUARTER	
Suboccipitals Pectorals (major and minor) Upper trapezius Levator scaplua SCM Scalenes* Latissimus dorsi Upper-extremity flexors and pronators Masticators	Middle and lower trapezius Rhomboids Serratus anterior Deep cervical flexors (longus colli and capitis) Scalenes* Upper-extremity extensors and supinators Digastricus
LOWER QUARTER	
Quadratus lumborum Thoracolumbar paraspinals Piriformis Iliopsoas Rectus femoris TFL-IT band Hamstrings Short hip adductors Triceps surae (particularly soleus) Tibialis posterior	Rectus abdominis TrA Gluteus maximus Gluteus medius, minimus Vastus medialis, lateralis Tibialis anterior Peroneals

*The scalenes may be tight or weak.

Causas del acortamiento muscular y debilidad:

La tensión muscular o tono es la fuerza con la cual el músculo se resiste a ser elongado (Basmajian, 1985). La tensión muscular puede también relacionarse con el potencial de activación del músculo o su excitabilidad. Por tanto, cuando se evalúa la tensión muscular, se realiza en dos componentes: el viscoelástico y el contráctil (Mense en Simmons, 2001) (Brooks and Ryan, 1997). El componente viscoelástico se relaciona con las estructuras extensibles, mientras el componente contráctil se relaciona con el influjo neurológico. Cada uno de estos componentes juega un rol distinto en las causas de acortamiento y debilidad muscular.

COMPONENTES CONTRÁCTIL Y NO CONTRÁCTIL DE LOS ACORTAMIENTOS Y DEBILIDADES MUSCULARES		
	ACORTAMIENTO MUSCULAR	**DEBILIDAD MUSCULAR**
Componente contráctil y neurorreflexivo	Activación del sistema límbico Trigger points Espasmo muscular	Inhibición recíproca Debilidad artrogénica Deaferenciación Pseudodebilidad Debilidad por trigger points Fatiga
Componentes viscoelásticos adaptativos	Acortamiento adaptativo	Debilidad al estiramiento Debilidad de acortamiento

Acortamiento muscular:

Janda creía que el acortamiento muscular era la clave del desequilibrio muscular. En general, los músculos propensos al acortamiento son 1/3 más fuertes que los músculos propensos a la inhibición. Este desequilibrio conduce a la disfunción articular, ésta a pobres patrones de movimiento y compensaciones llevando a fatiga temprana y finalmente un sobrestrés de los músculos activados y una pobre estabilización que conduce a lesión.
En el acortamiento muscular hay tres factores importantes:

- **La longitud muscular:**
  - Los músculos propensos al acortamiento son más cortos de lo normal y presentan una relación tensión-longitud alterada
- **El umbral de irritabilidad:**
  - El acortamiento muscular conduce a un más bajo umbral de activación o a una bajo umbral de irritabilidad, es decir, estos músculos acortados y facilitados son los primeros en ser reclutados en los patrones de movimiento. Estos músculos generalmente mantienen su fuerza, pero en casos extremos, se pueden volver débiles.
- **Reclutamiento alterado:**
  - Se reclutan primero que otros

Los músculos acortados son descritos como hipertónicos o facilitados. Funcionalmente, el incremento de la tensión muscular resulta de condiciones neurorreflexivas o adaptativas. Estas dos condiciones se basan en los factores contráctiles neurorreflexivos y los viscoelásticos o factores adaptativos que componen la tensión muscular.

Factores neurorreflexivos de la tensión muscular:

- **Activación del sistema límbico:**(Umphred, 2001)
  - Estrés, fatiga, dolor y factores emocionales contribuyen a incrementar el acortamiento muscular. El resultado es el espasmo muscular, que puede cursar sin dolor. Se puede palpar en hombros, cuello, dolor lumbar y manifestarse con dolor de cabeza.
- **Trigger points:**(Simons et al, 1999)
  - Son áreas focales musculares de hipertonicidad que no son dolorosas durante el movimiento pero que duelen a la palpación. Esencialmente, son localizadas, son bandas rígidas hiperirritables dentro del músculo.
- **Espasmo muscular:**(Mense and Simons, 2001)
  - El espasmo muscular causa isquemia o un patrón alterado de movimiento o fuerzas articulares alteradas. El espasmo por sí mismo no causa dolor porque el espasmo no está asociado con un incremento en la actividad EMG. El espasmo muscular es una respuesta típica a la disfunción articular o a una irritación por dolor debido a un deterioro de la función interneuronal a nivel espinal (Janda, 1991). Los espasmos musculares conducen a arcos reflejos de inhibición recíproca de protección con el subsiguiente deteriore de la función del sistema sensoriomotor.

Factores adaptativos por el incremento de la tensión:

- **Acortamiento adaptativo:**

  El incremento de la tensión también resulta por acortamiento adaptativo (Kendall et al, 1993) (Sahrmann, 2001). A través del tiempo, el músculo se mantiene en una posición de acortamiento, causando un decrecimiento moderado en la longitud muscular y una subsecuente adaptación postural. El acortamiento adaptativo es también considerado sobreuso. Generalmente estos músculos no duelen en reposo pero presentan dolor a la palpación. Exhiben un umbral de irritabilidad bajo. Al pasar el tiempo, su fuerza disminuye al ser reemplazadas las fibras musculares por tejido no contráctil. Es muy importante para el clínico identificar cuál es la causa del acortamiento para establecer el tratamiento adecuado.

Causas de debilidad muscular:

La tensión muscular puede decrecer como resultado de una lesión estructural en el SNC, tal como un trauma rraquimedular, lo cual conduce a flacidez o debilidad. Los músculos débiles son descritos también como hipotónicos o inhibidos. Funcionalmente, los músculos pueden terminar débiles por cambios nuerorreflexivos o adaptativos y pueden exhibir una activación demorada en los patrones de movimiento.

Factores neurorreflexivos para el decrecimiento en la tensión muscular:

Muchos factores contráctiles contribuyen al decrecimiento de la tensión muscular:

- **Inhibición recíproca:** (Sherrington, 1907)

- Cuando el antagonista está activado el agonista se inhibe. La debilidad es generalmente mediada reflejamente, secundaria a un incremento en la tensión de su antagonista.

- **Debilidad artrogénica**: (Stokes and Young, 1984)(DeAndrade, Grant and Dison, 1965)
  - Los músculos pueden inhibirse vía las neuronas de las astas anteriores medulares como consecuencia de un edema articular o a disfunción articular, lo que conduce a una atrofia selectiva de las fibras tipo II (Edstrom, 1970)
- **Deaferenciación:** (Freeman, Dean and Hanham, 1965)
  - Es el decrecimiento de la información aferente de los receptores neuromusculares. El daño a los mecanorreceptores (como en las lesiones ligamentarias) con la subsiguiente pérdida de los reflejos articulares pueden alterar los programas motores que frecuentemente influencian músculos lejanos al sitio de la lesión (Bullock-Saxton, 1994). Finalmente, esto conduce a una de-eferenciación o pérdida de las señales eferentes de las alfa motoneuronas, lo cual resulta en una pérdida de la fuerza muscular.
- **Pseudoparesis:** (Janda, 1986a)
  - Es una presentación clínica de debilidad de origen neurorreflexivo. La pseudoparesis tiene 3 signos clínicos.
    - Hipotonía a la palpación e inspección
    - Una calificación de 4 sobre 5 en la escala de fuerza manual
    - Cambio en el patrón de activación muscular que incluye una activación demorada de músculos primarios iniciada por la activación de músculos sinergistas o niveles EMG decrecidos.
  - Las técnicas de facilitación restauran la fuerza muscular y la activación. El input facilitador normal puede resultar inhibitorio para un músculo pseudoparético.
- **Debilidad en trigger points:** (Simons, Travell and simons, 1999):
  - Las bandas hiperirritables de fibras musculares decrecen su umbral de estimulación, conduciendo a sobreuso y fatiga temprana y finalmente a debilidad. Estas fibras exhiben un decrecimiento en el disparo de unidades motoras y una pobre sincronización (Janda, 1993)
- **Fatiga:**
  - La fatiga muscular puede ser causada por factores metabólicos o neurológicos. Frecuentemente durante el ejercicio, los músculos se fatigan y el dolor aparece después. Así, el paciente genera patrones de movimiento compensatorios y deficientes antes de experimentar dolor.

Factores adaptativos para el decrecimiento de la tensión muscular:
Son los siguientes:

- **Debilidad de estiramiento:** (Kendall, McCreary and Provance, 1993)(Sahrmann, 2002a, 2002b)
  - Es una condición en la cual el músculo es elongado más allá del neutro fisiológico pero no más allá del rango de movimiento articular (Janda, 1993). La elongación muscular prolongada provoca la inhibición del huso neuromuscular y la creación de sarcómeras adicionales. El incremento en la longitud muscular cambia también la curva longitud-tensión. Este fenómeno también es conocido como debilidad posicional y es frecuentemente asociado con cambios por sobreuso y posturales.
- **Debilidad por acortamiento:** (Janda, 1993)
  - Es la más severa forma de acortamiento muscular. Es frecuentemente pasado por alto en la clínica. El sobreuso muscular conduce al acortamiento en el tiempo cambiando la curva longitud-tensión, sobreactivándose y volviéndose débil al reducirse su capacidad contráctil. Está acompañado de un incremento en tejido no contráctil y un decrecimiento en la elasticidad. Finalmente, el sobreuso conduce a isquemia y degeneración de las fibras musculares lo que, a la postre, debilita el músculo. Si un músculo acortado es estirado, su antagonista debilitado por inhibición recíproca, aumentará su fuerza.

Clasificación de Janda de los desequilibrios musculares:
Janda observó que la respuesta típica muscular al dolor crónico es similar a aquella de las personas con lesión de neurona motora superior, concluyendo que el desequilibrio muscular es controlado por el SNC (Janda, 1987). Janda creía que el acortamiento o espasticidad es predominante y la debilidad es producto de la inhibición recíproca del músculo acortado antagonista. El grado de acortamiento o debilidad varía entre sujetos pero el patrón raramente lo hace. Estos patrones conducen a cambios posturales, disfunción articular y degeneración.
Janda identificó tres patrones típicos caracterizados por patrones específicos de debilidad y acortamiento que cruzan entre los aspectos ventrales y dorsales del cuerpo

- **Síndrome cruzado superior:**

- También denominado proximal o de la cintura del hombro (Janda, 1988). En este síndrome se observa un acortamiento del trapecio superior y elevador de la escápula que cruza hacia anterior y hacia abajo para encontrar acortamiento del pectoral mayor y menor. Igualmente, se observa una debilidad de los flexores profundos cervicales que cruzan hacia posterior y hacia abajo para encontrar una debilidad del trapecio medio e inferior. Esto crea una disfunción de la articulación atlanto-occipital, segmento C4-C5, articulación cérvico-toráxica, articulación gleno-humeral, segmento T4-T5. Janda identificó que estos segmentos en la columna correspondían a zonas de transición en los cuales las vértebras cambian su morfología. En este síndrome se observan cambios típicos posturales como: antepulsión de cabeza, lordosis cervical incrementada, cifosis toráxica incrementada, hombros elevados y protraídos, rotación y abducción de escápulas (escápula alada). Estos cambios posturales decrecen la estabilidad glenohumeral debido a que la fosa glenoidea se vuelve más vertical debido a la debilidad del serrato anterior que conduce a abducción, rotación y escápula alada. La disminución de la estabilidad glenohumeral requiere la sobreactivación del trapecio superior y del elevador de la escápula para mantener el centrada la articulación glenohumeral.

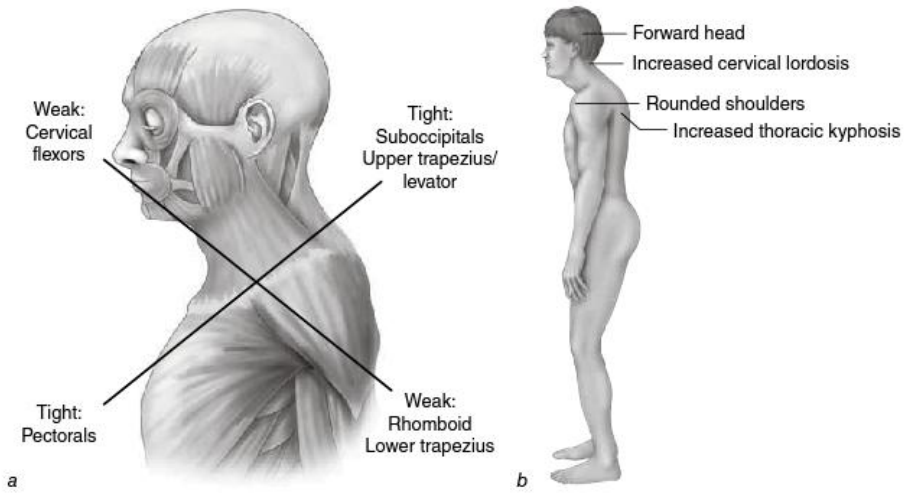

Figure 4.2 *(a)* UCS and *(b)* common posture in UCS.

- **Síndrome cruzado inferior:**
  - También denominado como síndrome cruzado distal o pélvico. En este síndrome se observa un acortamiento de los extensores tóraco-lumbares en región dorsal que cruza hacia ventral y hacia abajo para encontrar un acortamiento del iliopsoas y el recto femoral. Igualmente, se observa una debilidad de los músculos abdominales profundos en región ventral que cruza hacia dorsal y hacia abajo para encontrar una debilidad del glúteo máximo y medio. Este patrón crea disfunción articular en los segmentos L4-L5, L5-S1, en articulación sacroilíaca y coxofemoral. Los cambios posturales observados incluyen una anteversión pélvica, lordosis lumbar incrementada, lateral lumbar shift, rotación externa del fémur e hiperextensión de rodilla. <u>Si la lordosis es profunda y corta, entonces el desequilibrio es predominantemente en los músculos pélvicos. Si la lordosis es poco profunda y se extiende hasta el área toráxica, el desequilibrio es predominante en los músculos del tronco</u> (Janda, 1987).

    Janda identificó dos subtipos de síndromes cruzados inferiores:
    - Uno denominado A consistente en un mayor uso de la flexión y extensión de cadera para el movimiento. Su postura demuestra una anteversión pélvica con una ligera flexión de cadera y flexión de rodilla. Estos sujetos compensan con hiperlordosis limitada a la columna lumbar y con una hipercifosis en segmentos lumbares altos y tóracolumbares.
    - El tipo B consistente en un incremento del movimiento lumbar y del área abdominal. Su postura demuestra una lordosis lumbar mínima que se extiende a los segmentos tóracolumbares compensada por una cifosis toráxica y antepulsión de la cabeza. El centro de gravedad se desplaza hacia atrás con los hombros detrás del eje del cuerpo y las rodillas en recurvatum

    Los músculos profundos destinados a la estabilización de la columna se inhiben y son sustituídos por la activación de los músculos superficiales (Cholewicki, Panjabi and Khachatryan, 1997). El acortamiento de los isquiotibiales es compensado por una anteversión pélvica (dado que el acortamiento de isquiotibiales deprime los isquion y pondría la pelvis en una retroversión, entonces los flexores de cadera se acortan aún

más para poner en posición las crestas ilíacas anterosuperiores muy bajas y compensar así el desequilibrio) o la inhibición del glúteo máximo. Este síndrome afecta el patrón de movimiento dado que la extensión necesaria para la fase terminal de la marcha es compensada por una anteversión pélvica y un aumento de la extensión lumbar, esto provoca una cadena de reacción para mantener el equilibrio creando un incremento de la cifosis toráxica y una hiperlordosis cervical.
En los adultos el desequilibrio inicia en la pelvis y continúa hacia los hombros y el cuello. En los niños se presenta de forma inversa.

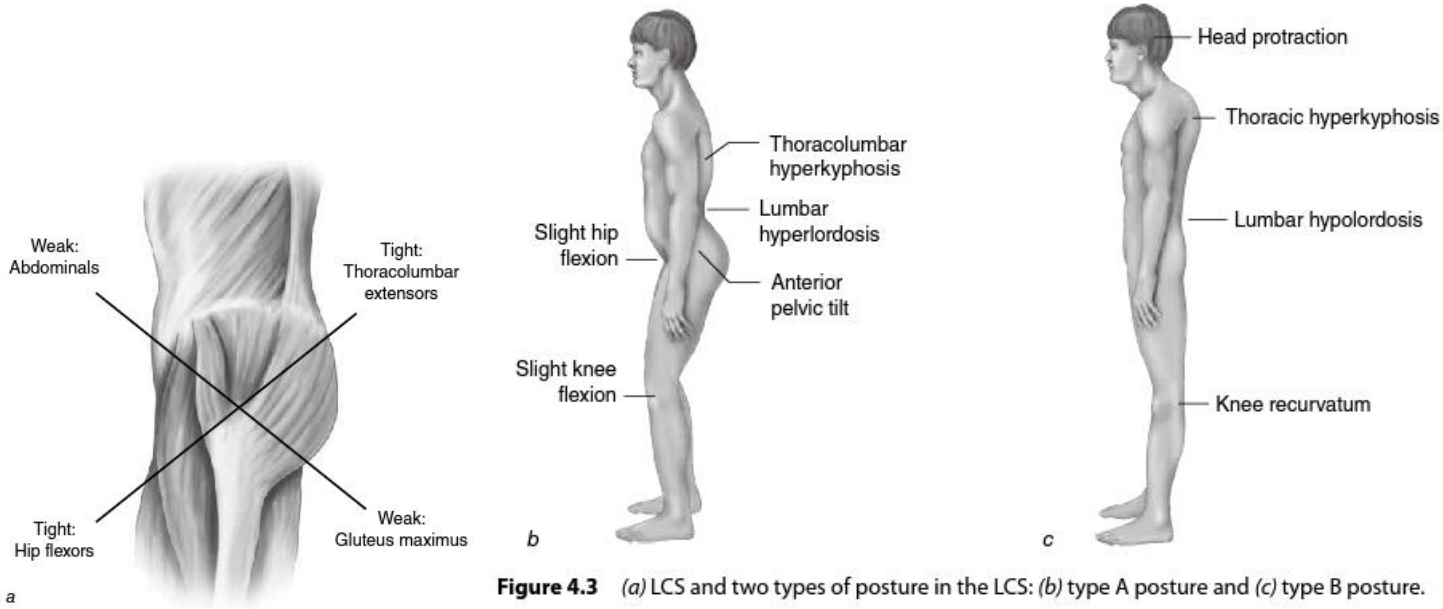

Figure 4.3 *(a)* LCS and two types of posture in the LCS: *(b)* type A posture and *(c)* type B posture.

- **Síndrome en capas:**
  - También denominado síndrome estratificado. Es una combinación del síndrome cruzado superior y del síndrome cruzado inferior. Los pacientes muestran una marcado deterioro de la regulación motora que se incrementa con el tiempo y tiene un pobre pronóstico en comparación a los síndromes cruzados superior e inferior debido al período de tiempo tan largo que ha tomado la disfunción. Se observa generalmente en adultos mayores y en pacientes que han sufrido cirugías no satisfactorias para hernia de núcleo pulposo

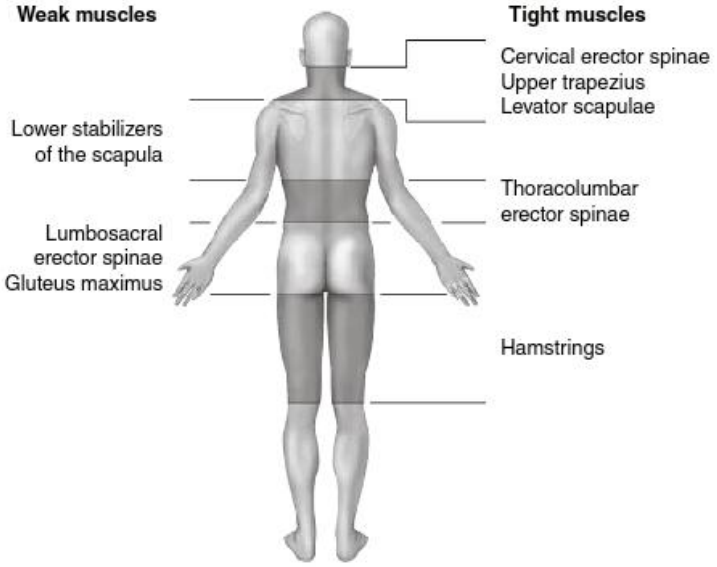

Figure 4.4 Janda's layer syndrome.

Based on G. Jull and V. Janda, 1987, Muscles and motor control in low back pain. In *Physical therapy for the low back*, edited by L.T. Twomney and J.R. Taylor (Oxford, United Kingdom: Churchill Livingstone).

EVALUACIÓN FUNCIONAL DEL DESEQUILIBRIO MUSCULAR:
Esta evaluación incluye la historia del paciente y sus problemas actuales musculoesqueléticos, procedimientos ortopédicos y las inspección visual y palpatoria que son las más importantes. La evaluación es la conjunción de múltiples piezas de información para formar una hipótesis global coherente de la posible etiología y patomecánica.

Postura, balance y análisis de la marcha:
El análisis postural provee una guía clínica para la subsiguiente evaluación y test confirmatorios.
Análisis muscular en postura erguida:
El desequilibrio muscular de una parte del cuerpo puede afectar otras partes generando malalineamiento distal al área de desequilibrio. La postura es la presentación del estado de control del SNC sobre la musculatura que provee el alineamiento a todas las articulaciones.
Durante el análisis muscular postural, el clínico debe observar simetría, contorno y tono de los músculos ya que los músculos responden con hiperactividad, hipertonicidad e hipertrofia o con, atrofia, debilidad o inhibición. Se evalúa forma, volumen y tono de los músculos y su contribución al patrón de movimiento deficiente.

- **Vista posterior:**
  - El análisis siempre inicia con la observación de la pelvis, sin importar el área de dolor, porque la mayoría de los dolores crónicos músculoesqueléticos se evidencian en asimetrías posturales
    - **Posición de la pelvis:**
      Se buscan las curvas espinales observando inadecuaciones y excesividades, ejemplo: escoliosis, discrepancias en la longitud de los miembros inferiores. Se debe observar la posición de la pelvis buscando disfunciones de la columna lumbar y articulación sacroilíaca. La posición de la pelvis influencia la posición de la cabeza y otras partes del cuerpo.
      Se debe observar la posición de la pelvis en los planos frontal, sagital y transverso. Se palpan las crestas ilíacas para evaluar simetría en altura y rotación. Los tipos más comunes de alteración en la pelvis son la anteversión y retroversión pélvica en el plano sagital, lateral tilt en el plano frontal y rotación en el plano transverso. Hay cinco puntos clave para observar en la pelvis:
      - **Incremento de la anteversión pélvica:**
        Conlleva a un incremento asociado de la lordosis lumbar que conduce a síndrome cruzado pélvico. Sus factores productores son el acortamiento del psoas y los extensores lumbares y una debilidad de los abdominales y los glúteos
      - **Retroversión pélvica:**
        Frecuentemente ligada a una columna lumbar plana, generalmente asociada a un acortamiento de los isquiotibiales.

Figure 5.2 Posterior pelvic tilt.

- **Inclinación lateral de la pelvis:**
  Se nota cuando una cresta ilíaca es más alta que la otra. Sus factores causantes pueden ser un acortamiento del cuadrado lumbar o del latísimo del dorso. Se debe realizar entonces medición de longitud de miembros inferiores tanto real o aparente para confirmar si la inclinación por discrepancia en longitud real de miembros inferiores o por acortamiento muscular. Sin embargo, un miembro inferior más corto puede ser producto de una acortamiento muscular de un músculo monoarticular de la cadera, por ejemplo los aductores, el iliopsoas y el cuadrado lumbar. Se puede presentar también elevación de la pelvis por acortamiento unilateral del latísimo del dorso. Igualmente, un acortamiento del piriforme puede contribuir a un alargamiento del miembro inferior (Janda, 1995)
- **Desplazamiento lateral de la pelvis:**
  Se detecta cuando la pelvis está desplazada lateralmente con respecto al tronco. Puede ser causado por una patología lumbar o por un acortamiento unilateral de los músculos aductores asociados a una debilidad e inhibición de los abductores de la cadera.
- **Rotación de la pelvis en el plano transverso:**
  Se detecta cuando la cresta ilíaca antero superior es anterior a la cresta ilíaca antero superior contralateral. Está asociado a una rotación interna de cadera en el lado hacia el cual la pelvis está rotada. El factor predisponente generalmente es el acortamiento del tensor de fascia lata y banda iliotibial en el lado hacia el cual la pelvis está rotada. (Sahrmann, 2001)

Figure 5.1 Pelvic position showing *(a)* lateral shift and pelvic rotation and *(b)* anterior tilt.

Región glútea:

La observación del glúteo máximo se dirige directamente hacia el cuadrante superior de la región glútea. Se debe observar su tamaño, simetría y contorno. El glúteo ideal es bien redondeado y la línea glútea es horizontal. El glúteo izquierdo y el derecho deben ser simétricos.

Los glúteos máximo, medio y mínimo tienden a la hipotonía y son inhibidos de manera temprana en el dolor lumbar crónico.

Un glúteo plano en el cuadrante superior de la región glútea y de apariencia colgada, indica una debilidad del glúteo máximo o una inhibición artrogénica del glúteo máximo debido a una disfunción en la articulación sacroilíaca ipsilateral (Janda, Frank and Liebenson, 2007)(Hungerford, Guilleard and Hodges, 2003). Las alteraciones musculares asociadas a desórdenes sacroilíacos incluyen: inhibición o debilidad del glúteo máximo ipsilateral al desorden sacroilíaco, espasmo doloroso en el ilíaco ipsilateral, piriforme y recto abdominal e inhibición y debilidad del glúteo medio contralateral (Janda, 1978)

Figure 5.3 Asymmetrical gluteal muscles.

Isquiotibiales:
El clínico debe observar el contorno y simetría de los isquiotibiales en los dos tercios distales del vientre muscular del muslo posterior. La dominancia o hipertrofia de los isquiotibiales usualmente está asociada con hipotrofia o inhibición del glúteo máximo ipsilateral e hipertrofia de los toracolumbares paraespinales. Los isquiotibiales operan de manera sinérgica con el glúteo máximo para producir la extensión de la cadera. Cuando el glúteo máximo está inhibido, los isquiotibiales compensan su función hipertrofiándose para producir la extensión de la cadera en la fase final de la marcha (despegue de talón)

Aductores:
Se observa la forma y contorno del tercio proximal de los músculos mediales del muslo. Normalmente, esta parte forma un poco profunda curva con forma de S. Un abultado vientre muscular o una profunda curva en S en el muslo medial superior puede indicar un corto o hipertónico aductor monoarticular, conocido como el músculo pectíneo. Esta curva también es conocida como la escotadura aductora que puede ser vista en la parte superior del muslo derecho en la figura 5.4. Esta zona es frecuentemente dolorosa a la palpación en pacientes con disfunciones articulares de cadera. El acortamiento de los aductores está ligado a discrepancias de longitud en miembros inferiores, inclinación lateral de la pelvis y disfunciones coxofemorales. La inhibición y debilidad del glúteo medio es un hallazgo común en la disfunción coxofemoral y en el acortamiento de aductores dolorosos a palpación.

Figure 5.4 The hamstrings at the distal two thirds of the muscle belly of the posterior thigh. Note the adductor notch (increased bulk) seen in the upper part of the right thigh.

Triceps sural:
El clínico debe observar el tamaño y forma de ambos gastrocnemios y el sóleo en sus porciones proximal y distal. Si el tríceps sural entero es corto, el tendón de Aquiles es más corto y ancho. La falta de rango de movimiento hacia la dorsiflexión que resulta de unos plantiflexores acortados y cortos pueden impedir al paciente alcanzar un óptimo choque de talón durante el ciclo de la marcha, forzando a una hiperlordosis compensatoria en la región lumbar para la progresión hacia adelante (Janda, 1994) (Janda, Frank and Liebenson, 2007). Si el sóleo es corto e hipertrofiado, la pierna aparece de apariencia cilíndrica en contraste a la normal apariencia de botella invertida que debe tener. El acortamiento del sóleo es una causa escondida de dolor lumbar (Travell and Simons, 1992), debido a la compensación lumbar para la progresión de la marcha y puede sugerir una disfunción del tobillo o pie preexistente (Janda, Frank and Liebenson, 2007).

Figure 5.5 The gastrocnemius and soleus. When the entire triceps surae is short, the Achilles tendon appears shorter and broader (left side).

Forma del talón:
El talón es de forma redondeada en el apoyo normal. Un talón de forma cuadrada indica que el centro de masa del paciente se encuentra posterior, lo cual sobrestresa el talón durante la marcha. La falta de absorción de impacto en el talón durante la marcha conduce a lesión de cadenas cinéticas superiores: rodilla, cadera y columna (Perry, 1992) (Powers, 2003). Ahora bien, un talón puntiagudo sugiere un centro de masa direccionado anteriormente que sobreestresa el antepie durante el ciclo de la marcha.

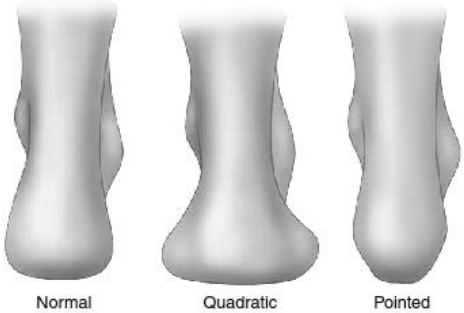

Figure 5.6 Heel shapes.

Postura del pie:
El arco longitudinal y transverso del pie sirven para la estabilidad y flexibilidad del pie. Un inadecuado soporte muscular del pie conduce a un sobreestrés de las articulaciones del pie y de las articulaciones proximales al pie. Los desequilibrios musculares de la cadena cinética inferior pueden conducir a estrés de tendones y deformidades como dedos del pie en martillo, dedos en garra, hallux valgus, dedos enrroscados, etc… Las personas con dedos largos, pie plano o arcos longitudinales altos tienen una mayor tendencia a desarrollar deformidades en los dedos.

Erectores espinales:
Se compara la simetría de los vientres musculares de los extensores lumbares y toráxicos. Una hipertrofia de los extensores tóracolumbares espinales puede indicar una sobreactivación compensatoria como resultado de una pobre estabilización de los estabilizadores espinales profundos de la columna lumbar, también una debilidad del glúteo máximo o un acortamiento de los flexores de cadera. En presencia de un débil e inhibido glúteo máximo, los extensores tóracolumbares ipsilaterales ayudan a extender el tronco sobre el miembro inferior durante la fase de despegue de talón del ciclo de la marcha. Esto crea una inestabilidad repetitiva de los segmentos tóracolumbares espinales.
Un surco horizontal puede también estar presente e indica una hipermovilidad segmental y está frecuentemente localizado donde la mayor parte del movimiento lumbar se observa.

Figure 5.7 Spinal extensors. *(a)* Asymmetrical lumbar extensors and *(b)* horizontal grooves.

Región escapular:
La posición de la escápula y la distancia entre el borde vertebral de la escápula y la columna ofrecen información valiosa acerca de la calidad de la musculatura de esta región. Normalmente la escápula está ubicada entre T2 y T7 y alrededor de 7.6 cm de la columna (Sahrmann, 2001). La escápula debe descansar en la parrilla costal sin ningún tipo de alamiento. Cualquier desviación de la posición normal provee información valiosa de la calidad y cantidad de activación de la musculatura de la cintura del hombro. Un aplanamiento o hundimiento del área interescapular indica inhibición o debilidad de los romboides o del trapecio medio (Fig. 5.8a). Similarmente, un aplanamiento del infraespinoso o de la fosa supraespinosa indica inhibición o debilidad del manguito rotador posterior (Fig. 5.8b).
Si hay un alamiento de la escápula (Fig. 5.8c), se debe a una debilidad del serrato anterior y del trapecio bajo. Si la escápula está abducida a más de 7.6 cm desde la columna (Fig. 5.8d), el desequilibrio puede deberse reflejo de debilidad de los estabilizadores dinámicos de la escápula (romboides y trapecio medio) y una sobreactivación del pectoral mayor o menor y el trapecio superior.
Adicionalmente, un dominante o sobreactivado elevador de la escápula o romboides puede causar una rotación interna de la escápula contribuyendo a pinzamiento subacromial durante la elevación del brazo y contribuyendo también a la formación del síndrome cruzado superior.

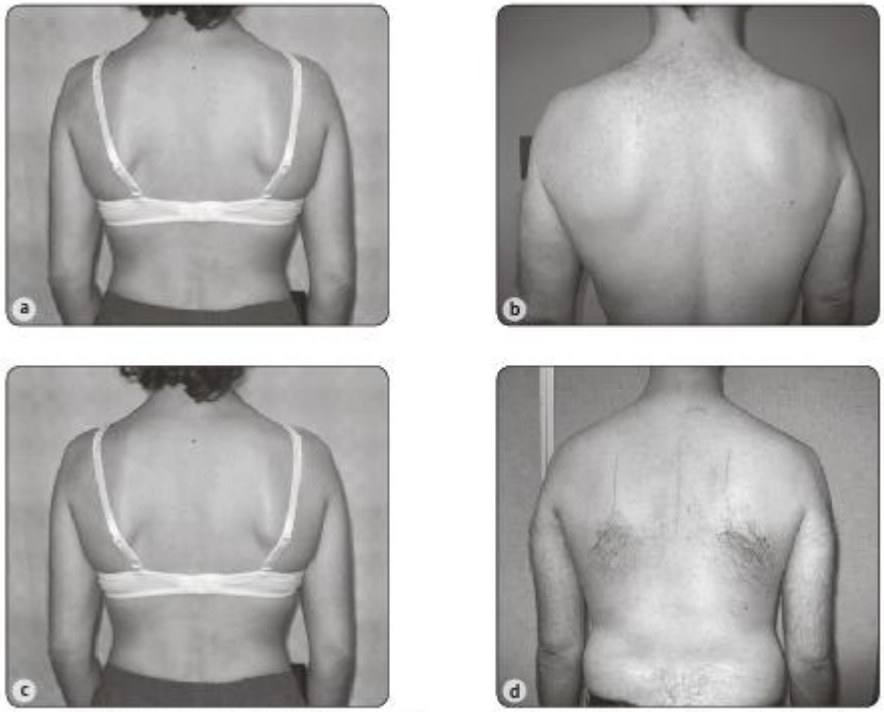

Figure 5.8 Scapular region. *(a)* Flat interscapular area with winging. *(b)* Infraspinatus atrophy (right side). *(c)* Scapular winging. *(d)* Scapular abduction. The left scapula is abducted more that 3 in. (7.6cm) from the spine.

Línea del cuello y el hombro:

El acortamiento del trapecio superior y del elevador de la escápula en la línea del cuello y el hombro. La pérdida de esta línea indica acortamiento del trapecio superior. También se observa un hombro gótico (que toma su nombre debido a la forma de las ventanas góticas de las iglesias) cuando existe acortamiento del trapecio superior (Fig. 5.9a). Si el elevador de la escápula está acortado, se observa una escotadura en elevación (Fig. 5.9b) que es como una abultamiento adicional hacia arriba en el área del ángulo superior de la escápula, es decir, en la inserción del elevador de la escápula. La dominancia o hiperactividad del trapecio superior, típicamente está asociada con elevación y hombros redondeados, antepulsión de cabeza y extensión cervical superior, es decir, síndrome cruzado superior.

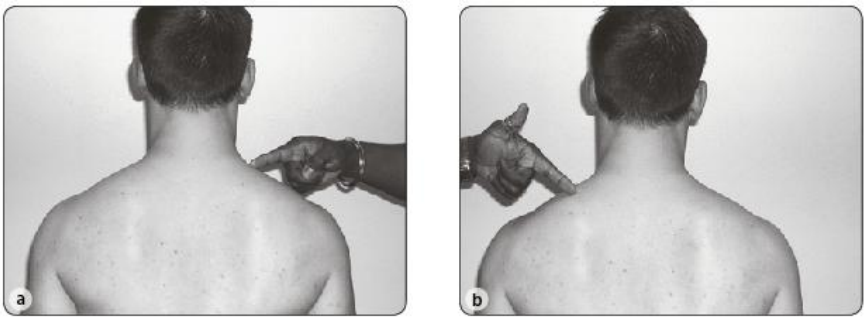

Figure 5.9 Line of the shoulder and neck. *(a)* Gothic shoulder on right. Note the increased slope of the line. *(b)* Levator notch, on left.

- **Vista anterior:**
  - **Posición de la pelvis:**
    - **Inclinación de la pelvis:**

      El clínico debe observar la posición de las crestas ilíacas antero superiores y generalmente confirman lo observado en la vista posterior
  - **Pared abdominal:**
    - Un hundimiento o protrusión del abdomen reflejan una debilidad generalizada de los músculos abdominales y una pobre estabilización lumbo-pélvica para resistir el movimiento normal o los movimientos repentinos. Se deben comparar los cuadrantes superior e inferior de la pared

abdominal. Un incremento del tono del cuadrante superior abdominal y una reja costal elevada sugiere un patrón respiratorio defectuoso (Fig. 5.10a Lewit, 1991; Kolar, 2007). Un surco lateral al recto abdominal sugiere una sobredominancia de los oblícuos y un débil recto abdominal (Fig. 5.10b). Este hallazgo indica un decrecimiento en la estabilización de los músculos abdominales en dirección antero-posterior. Janda usa el término pseudohernia para describir un abultamiento lateral en el abdomen, el cual sugiere debilidad del transverso abdominal (Fig. 5.10b)

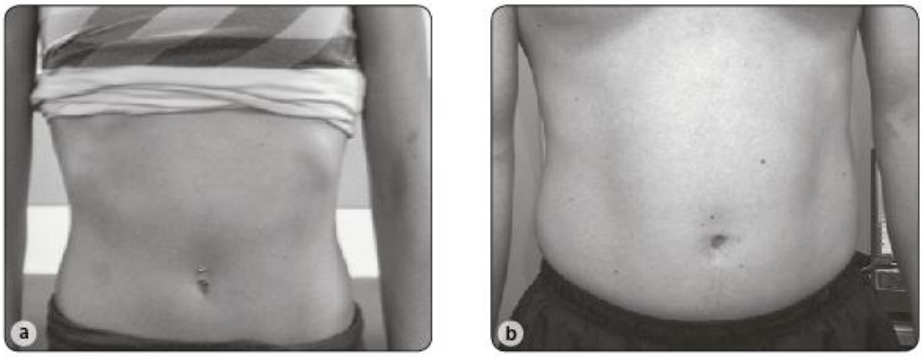

Figure 5.10 Abdominal wall. *(a)* Elevated position of rib cage. *(b)* Lateral abdominal groove (left side of the torso) and pseudohernia (right side of the torso).

- **Músculos anteriores del muslo:**
  - El cuádriceps y el tensor de fascia lata influencian la postura lumbopélvica debido a sus inserciones en la región anterior del ílion. Un acortamiento o hipertonicidad de estos músculos contribuyen a una posición antevertida de la pelvis o a una posición rotada de la pelvis en síndrome cruzado inferior de Janda. Normalmente, el tensor de fascia lata en su región proximal anterior no se observa abultado en hombres y se observa redondeado en mujeres. Pero un tensor de fascia lata que se distingue y se acopla con la apariencia de un surco en la región lateral del muslo indica usualmente un acortamiento del tensor de fascia lata que domina sobre su sinergista, el glúteo medio (Fig. 5.11). Un tensor de fascia lata acortado junto a un débil glúteo medio y unos débiles rotadores externos de cadera pueden resultar en un ascenso supero-lateral de la patela (Janda, 1987; Janda, Frank and Liebenson 2007). El acortamiento del recto femoral contribuye a un posicionamiento superior de la patela en relación a la patela contralateral.
    Una hipertrofia del vasto medial (Fig. 5.12) puede indicar que el deporte del paciente requiere hiperextensión de rodilla como se ve en los jugadores de fútbol o ciclistas. El genu recurvatum generalmente se acompaña de hipertrofia del vasto medial. Un vasto medial atrofiado, generalmente indica un atrofia de todo el músculo cuádriceps, como se observa en la inhibición artrogénica del cuádriceps.

Figure 5.11 Lateral groove associated with tightness of the TFL.

Figure 5.12 Hypertrophy of the vastus medialis.

- **Posición del brazo:**
  La alineación ideal del hombro es la protrusión de 1/3 de la cabeza humeral por delante del hombro (Fig. 5.13a) y su rotación neutra corresponde a la fosa antecubital mirando anteriormente y el olecranon

mirando posteriormente. Adicionalmente, los extremos distal y proximal del húmero, deben estar ubicados en el mismo plano vertical. Cualquier desviación de este ideal corresponde a un desequilibrio en los músculos del complejo del hombro. El desequilibrio más común corresponde a la rotación interna del brazo que indican una dominancia de los rotadores internos de hombro (Fig. 5.13b), en su orden, el pectoral mayor y el latísimo del dorso que vencen la fuerza en reposo de los rotadores externos del hombro. La rotación interna del hombro también puede indicar una postura cifótica toráxica fija como en la enfermedad de Scheuermann o en la disfunción mínima cerebral.

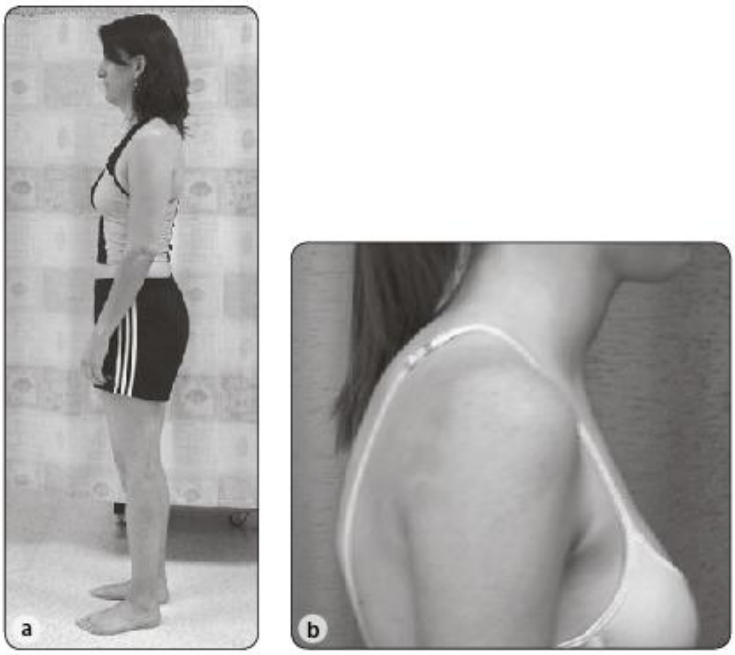

Figure 5.13 Position of the arms. *(a)* Ideal alignment of head and shoulders. *(b)* Medial rotation of the arm with anterior translation.

- **Músculos pectorales:**

  El acortamiento de los pectorales mayor y menor resultan en una protección de hombros con apariencia redondeada, encontrada generalmente en el síndrome cruzado superior. Un prominente vientre muscular por debajo de la clavícula o un engrosamiento completo del pliegue axilar anterior indica un acortamiento del pectoral mayor. Se debe observar también la correspondencia horizontal de las dos tetillas, una tetilla más elevada en un lado que en el otro puede indicar un acortamiento de un pectoral con respecto al otro (Fig. 5.14).

Figure 5.14 Nipple line elevation.

- **Deltoides:**
  Idealmente, los deltoides son redondeados y simétricos. El aplanamiento del deltoides sugiere una debilidad o atrofia del músculo (Fig. 5.15) y puede estar asociada a una disfunción de los segmentos C3-C4 en columna cervical. Es un signo temprano de disfunción del hombro.

Figure 5.15 Left flattened deltoids with associated internal rotation of the arms.

- **Esternocleidomastoideo y escalenos:**
  En un paciente con postura ideal, el esternocleidomastoideo es ligeramente visible en la inserción distal del esternón. El abultamiento de este músculo en cualquier otra parte de su recorrido, formando un surco, a lo largo del borde medial, puede indicar una sobreactividad y acortamiento del músculo junto a una debilidad de los flexores cervicales profundos (Fig. 5.16). Una sobreactivación del esternocleidomastoideo y los escalenos puede indicar una alteración del patrón respiratorio en respuesta a una debilidad del diafragma que causa una elevación y pobre estabilización de la reja costal. En contraste, un surco anterior al esternocleidomastoideo indica una debilidad del esternocleidomastoideo y es frecuente en adultos mayores.

Figure 5.16 Overactive SCM and scalene muscles.

- **Alineación facial y de la cabeza:**
  El campo visual es importantísimo en la ubicación de la cabeza. La orientación de los ojos y otras características faciales en relación a la posición de la cabeza son indicadores importantes en el diagnóstico del dolor musculoesquelético crónico. Los ojos, típicamente están paralelos a las orejas, nariz y boca. En algunas ocasiones, la posición de un ojo es más alta que la del otro ojo, esto es compensado en la niñez con una inclinación de la cabeza para fijar bien el horizonte del campo visual, esto cambia la posición de la cabeza que rota ligeramente hacia un lado para lograr tal compensación (Fig. 5.17)
  Janda describió la asimetría facial o escoliosis facial, en la cual los ojos, orejas, nariz y boca no están paralelas una con otra que indica un severo problema de alineación que afecta el cuerpo entero (Fig. 5.17). Janda identificó cuatro puntos que deben estar alineados en la cara: El centro de la frente, el puente nasal,

el centro de la boca y el centro de la mandíbula. Cuando está presente, la escoliosis facial se acompaña de una asimetría total del cuerpo la cual involucró como uno de los constituyentes de la mínima disfunción cerebral. Janda notó que las personas con asimetría total en el cuerpo presentaban un pobre pronóstico para el mejoramiento de los síndromes de dolor crónico cuando son comparados con pacientes con asimetrías aisladas en el cuerpo. Zepa y colaboradores (2003) encontraron que la asimetría facial no es afectada por la asimetría del tronco, por tanto, concluyeron que la escoliosis facial es una causa en lugar de un resultado de las asimetrías corporales.

Figure 5.17 Uneven eye position, head compensation, and facial scoliosis.

- **Vista lateral:**
  El clínico debe observar la alineación general de la cabeza y la columna notando cualquier exceso cifótico o lordótico

  - **Mentón y ángulo del cuello:**
    La línea de la garganta es el producto del ángulo formado por el mentón y la garganta. En la postura ideal, este ángulo es de 90^0. Si la línea se vuelve recta, es decir, si el ángulo aumenta (Fig. 5.18). Esta condición indica generalmente un aumento del tono muscular de los músculos suprahioideos que puede ser una causa subyacente a la disfunción de la articulación temporomandibular (Janda, 1994)

Figure 5.18 Excessive angle between the chin and the neck.

  - **Posición de la cabeza:**
    Una antepulsión de la cabeza se asocia a un incremento del ángulo de excursión de los aspectos superior e inferior de la columna cervical y está ligado a debilidad de los músculos flexores profundos cervicales y dominancia y acortamiento del esternocleidomastoideo, músculos suboccipitales y escalenos. Es un signo clásico del síndrome cruzado superior. La posición adelantada de la cabeza sobre los hombros puede sobreestresar las articulaciones atlonto-occipital, C3-C4 y T3-T4. Una pobre resistencia de los músculos flexores profundos cervicales ha sido asociada con antepulsión de la cabeza, tanto en sujetos sanos (Grimmers and Trott, 1998) y sujetos que han experimentado dolor de cabeza (Watson and Trott, 1993).

Valoración del balance:

El brace muscular pélvico lateral durante el apoyo unipodal es proporcionado por el glúteo medio, glúteo mínimo y tensor de fascia lata. Una pobre estabilidad está relacionada con dolor musculoesquelético crónico en cuello y columna lumbar. Ahora bien, el balance en una pierna puede discriminar entre sujetos con dolor de espalda crónico de aquellos que no lo tienen (Luoto et al, 1998) y puede ser usado para testear el riesgo de dolor de espalda (McGuire et al, 2000; Tropp, Ekstrand y Guillquist, 1984)

Se le pide al paciente que se quede apoyado en un solo pie y que flexione a 45^0 la cadera y a 90^0 la rodilla del miembro inferior contralateral mientras mantiene sus ojos abiertos (Fig. 5.19). El test puede ser analizado cuantitativa y cualitativamente.

Figure 5.19 The single-leg stance test.

Janda también describió las siguientes valoraciones del balance:

- **Balance estático, evaluación cualitativa:**
  El clínico observa la calidad del movimiento para alcanzar y mantener el single leg stand, notando la cantidad de preparación para el movimiento y cualquier desigualdad de la pelvis y los hombros. El paciente debe mantener esta posición por al menos 15 segundos. La elevación del hombro contralateral o una excursión excesiva de la pelvis indica una posible disfunción. La inhibición o debilidad de los músculos estabilizadores laterales de la pelvis, se sospecha si se observa desviación de la pelvis. Estas desviaciones incluyen una desviación lateral de la pelvis, una caída contralateral de la pelvis (trendelemburg positivo) o rotación medial del fémur (secundaria a una predominancia del tensor de fascia lata y los rotadores internos de la cadera). El clínico también observa una sobreactividad de la rodilla, tibial anterior o dedos, lo cual puede indicar una pobre propiocepción.
- **Balance estático, evaluación cuantitativa:**
  Igual que el test anterior pero se le pide al paciente mantener la mirada fija en un punto a lo lejos y luego se le solicita cerrar los ojos y mantener el equilibrio por al menos 30 segundos. El test se repite 5 veces por cada pierna y se considera el mejor tiempo de los 5 realizados. El test se termina si el paciente abre los ojos, se sostiene con sus brazos, toca con la pierna elevada la que se encuentra en contacto con el piso, salta o pone su pie en elevación en el piso. De acuerdo a la edad, los valores normativos del test son los siguientes (Bohannon et al, 1984)

Age	*Eyes Closed*
20-49 y	24-29 s
50-59 y	21 s
60-69 y	10 s
70-79 y	4 s

- **Evaluación del balance dinámico (Test de perturbación de Janda):**

Durante el single leg stance, se le proporciona una perturbación a nivel del sacro al paciente sin que el paciente esté consciente o se le avise de la perturbación. Este test provee importante información acerca del estado del sistema sensoriomotor y la estrategia dominante adoptada por el paciente para responder a la perturbación. Se debe estudiar la profundidad del desplazamiento anterior, la latencia hasta encontrar el equilibrio y la respuesta cualitativa global observada.

Evaluación de la marcha:
El patrón de marcha es el movimiento más automatizado, los reflejos básicos de la marcha son regulados a nivel de la médula espinal. Sin embargo, los reflejos más complicados son regulados a nivel del tallo cerebral, es decir, a nivel subcortical e incluso a nivel cortical. El patrón de marcha es ampliamente individualizado y profundamente fijado en el SNC y sólo puede ser cambiado con gran dificultad. El ciclo de la marcha se describe como teniendo lugar en un solo miembro inferior. El 60% del ciclo transcurre en fase de apoyo y el 40% en fase de balanceo

- **Fases de la marcha y tareas asociadas:**
  Hay tres fases:
  - **Aceptación del peso:**
    Es la más demandante del ciclo de la marcha porque requiere una transferencia abrupta del peso hacia un miembro que justamente ha acabado de terminar la fase de balanceo. Tiene dos subfases:
    - **Contacto inicial:**
      Punto en el cual el pie toca el piso, típicamente con el talón
    - **Respuesta a la carga:**
      Cubre el tiempo desde el contacto inicial hasta el levantamiento de los dedos contralaterales

    Los tres principales objetivos de esta fase son:
    - Absorción de impacto
    - Estabilidad al cargar el cuerpo
    - Preservación y progresión
  - **Soporte en un solo miembro:**
    En esta fase se debe soportar el peso corporal y se genera estabilidad mientras el cuerpo se mueve hacia delante del pie que está dando soporte o apoyo. Tiene dos subfases:
    - **Apoyo medio:** 10 – 30% del ciclo de la marcha
      Que incluye el tiempo desde el levantamiento de los dedos contralaterales hasta el levantamiento del talón ipsilateral.
    - **Final de apoyo:** 30 – 50% del ciclo de la marcha
      Va desde el levantamiento del talón del pie en apoyo (ipsilateral) hasta el contacto inicial contralateral
  - **Avance del miembro:**
    Involucra el avance completo del miembro para la progresión hacia adelante, como también la preparación del miembro para el apoyo. Tiene cuatro subfases:
    - Prebalanceo
    - Balanceo inicial
    - Balanceo medio
    - Balanceo terminal

La tabla 5.2 resume los eventos más importantes del ciclo de la marcha:

Table 5.2 Critical Events in the Gait Cycle by Phase

Weight acceptance (initial contact and loading response)	Single-limb support (midstance and terminal stance)	LIMB ADVANCEMENT	
		Preswing and initial swing	Midswing and terminal swing
Heel strike Knee flexion and ankle plantar flexion Heel rocker	Ankle dorsiflexion Heel rise Knee extension Hip hyperextension (trailing limb) Adequate pelvic stability Ankle rocker Forefoot rocker	Ankle dorsiflexion Adequate knee flexion (40°-60°) Adequate knee flexion	Ankle dorsiflexion Knee extension Adequate hip flexion (20- 30°) Adequate knee flexion (15°-25°)

Patología de la marcha en los síndromes de desquilibrio muscular:
Un adecuado balance, timing y reclutamiento de la musculatura son imperativos para una suave y eficiente marcha. El análisis juicioso de la marcha provee información importantísima para el clínico en torno a las disfunciones musculoesqueléticas. Durante la epidemia de polio en los E.E.U.U, se identificaron varios patrones alterados de marcha con su correspondiente musculatura deficiente:

Muscle Weakness	*Gait Pattern*
Gluteus medius	Trendelenburg
Gluteus maximus	Lurch
Quadriceps	Knee hyperextension
Tibialis anterior	Foot slap

Nada sorprendente es que en la clasificación de Janda estos músculos corresponden a aquellos que son propensos a la debilidad. No es raro ver alteraciones en la marcha del tipo descrito arriba, a un muy menor grado en el síndrome cruzado inferior
Janda describió tres tipos principales de marcha. Cada patrón se relaciona con el mecanismo usada para propulsar el cuerpo hacia adelante.

- **Patrón de marcha proximal:**
  El cuerpo es propulsado hacia adelante principalmente por una excesiva flexión de cadera y rodilla seguida de una extensión de cadera una vez se pasa la línea media. Un excesivo estrés en la articulación coxofemoral es el resultado de este tipo de patrón de marcha. El centro de gravedad permanece relativamente a nivel y el estrés en el tobillo es mínimo.
- **Patrón de marcha distal:**
  El cuerpo es propulsado hacia adelante principalmente por una excesiva plantiflexión con mínimo movimiento de la cadera y la rodilla. La rodilla permanece en extensión. El patrón de marcha parece de rebote y el centro de gravedad se eleva en cada a cada paso y el cuerpo simplemente cae hacia adelante. El resultado de este patrón es un sobreestrés en el tobillo y el pie.
- **Patrón combinado de marcha:**
  En algunos pacientes se nota una combinación de los dos patrones anteriores. Estos pacientes tienden a tener una mínima flexión de cadera (como en el patrón proximal), rotación interna de cadera, flexión de rodilla y eversión del pie. El movimiento del miembro inferior se aparece a aquel de la danza tipo Charleston.

- **Valoración y observación de la marcha:**
  Permite una pintura dinámica global del comportamiento del sistema sensoriomotor. Se camina aproximadamente 20 mts mientras se observan los distintos planos poniendo especial cuidado en la pelvis y tronco.
  - **Plano sagital:**
    Con una adecuada estabilidad del tronco, la pelvis y los hombros se mueven hacia adelante en el mismo plano, pero si la estabilidad del tronco es inadecuada, los hombros se retrasarán con respecto a la pelvis, causando un sobreestrés en las articulaciones tóracolumbares y cervicales.
    Durante el apoyo terminal de la marcha, debe haber una aparente hiperextensión de cadera o una postura del miembro en arrastre (caminata Michael Jackson), con una inadecuada extensión de cadera por desequilibrio muscular o rigidez articular, el eje de movimiento puede cambiar de la cadera a los segmentos lumbares. El resultado es un incremento de la extensión lumbar y un sobreestrés de estos segmentos con cada paso que la persona da. Este sobre estrés se incrementa si la persona exhibe una anteversión pélvica.
    El clínico debe observar también el movimiento de los miembros superiores, los cuales deben exhibir un movimiento en tándem con la cadera contralateral. Si no hay movimiento de los brazos, hay compensación con rotación del tronco, lo cual produce un estrés adicional en los segmentos espinales.
  - **Planos frontal y transverso:**
    Se necesita un adecuado brace lateral pélvico durante la fase de apoyo tanto en el plano frontal como en el transverso, necesario para asegurar un movimiento eficiente. El centro de gravedad debe estar a nivel cuando existe una adecuada estabilidad pélvica lateral y del tronco. Los músculos que producen esta estabilidad son los glúteos y los abdominales. El glúteo medio se opone al momento de aducción y controla la rotación femoral interna durante la fase inicial del apoyo. Una excesiva aducción de la cadera durante la marcha es el resultado de una debilidad del glúteo medio (Reischl et al, 1999). Una inadecuada estabilidad

pélvica lateral y del tronco, resultan en un mayor desplazamiento pélvico lateral durante la fase de apoyo, caída contralateral de la pelvis o una rotación excesiva de la pelvis. En síntesis, si se detecta movimiento de la pelvis, usualmente es excesivo.

Janda examinaba la marcha hacia atrás para determinar si el glúteo máximo estaba simplemente inhibido o estaba verdaderamente débil. Si el glúteo máximo está débil, la extensión de la cadera no se logra bien y es compensada por una hiperlordosis lumbar o una anteversión pélvica. Si el glúteo medio está inhibido, la marcha hacia atrás parece normal.

EVALUACIÓN DE LOS PATRONES DE MOVIMIENTO:

La evaluación tradicional de la fuerza involucra la acción muscular contra resistencia a lo largo de las líneas estructurales de origen e inserción. Sin embargo, el movimiento funcional no es realizado por músculos aislados sino por grupos musculares de acción primaria, sinergista y estabilizadora para coordinar el movimiento. Adicionalmente el movimiento funcional no requiere la máxima activación muscular, en cambio, sí necesita un adecuado timing de inicio y finalización de contracciones entre los músculos involucrados en el movimiento. Por tanto, la evaluación clásica de la fuerza muscular no ofrece un panorama totalmente adecuado de la función muscular. La evaluación muscular manual ofrece sólo una calificación de la debilidad. Puede suceder por ejemplo que músculos que califican como fuertes aisladamente, se inhiban durante un patrón de movimiento coordinado y al contrario, músculos que califican como débiles ante el examen manual de fuerza aislado, pueden estar sólo inhibidos. Janda describió este fenómeno como pseudoparesis (Janda, 1989). La pseudoparesis tiene tres características: hipotonía, una valoración de 4 sobre 5 en la evaluación de fuerza manual y un demorado inicio EMG o ausente.

Según Janda, el análisis del patrón del movimiento es más confiable que la evaluación estructural del dolor al evaluar la patología funcional porque el dolor es muy subjetivo. Se hace después de la evaluación postural para que el contacto dérmico no introduzca una facilitación del patrón por parte del evaluador. Se evalúa sobretodo la secuencia de activación de todos los sinergistas involucrados en el movimiento. Por tanto, la iniciación del movimiento es más importante que la finalización del mismo. El entendimiento de la calidad y control del patrón de movimiento es imperativo dado que sus características perpetúan el estrés adverso en la columna y otras estructuras. Aunque los patrones son individuales por la variabilidad en el control motor, se pueden identificar algunos patrones típicos adversos. Janda describió 6 con sus respectivos test

- **Patrones de movimiento básicos de Janda:**

  Los 6 patrones forman la base de la extensión de la cadera, abducción de la cadera, curl up, flexión cervical, push-up y patrón de abducción del hombro. Durante la evaluación se deben seguir los siguientes consejos de Janda:
  - El sujeto debe estar con la mínima ropa posible para que el evaluador pueda visualizar todas las partes del cuerpo.
  - Se deben dar las más mínimas instrucciones verbales posibles para que pueda ser observado el patrón de movimiento preferido del paciente
  - El clínico no debe tocar al paciente, dado que el toque puede generar facilitación
  - El paciente debe desarrollar el patrón de movimiento lentamente y repetirlo 3 veces.

  Aunque se debe contemplar el orden de disparo (activación muscular) es más importante observar respuestas musculares compensatorias a las del ideal para cada test.

  El comienzo del movimiento es el más importante para la información del control motor. Se debe observar y comparar el lado derecho e izquierdo. El temblor muscular o de un miembro durante estos test es considerado un hallazgo positivo, indicando debilidad o fatiga. El clínico no debe aplicar los 6 test en total, basado en la historia clínica y en el examen postural, el clínico decide cuáles test realizar y cuáles no.

- **Test patrón de movimiento de la extensión de cadera:**

  Durante la fase de propulsión de la marcha, la cadera se extiende unos aparentes 10 grados, a los cuales, la rotación de la pelvis contribuye con 5 grados, lo que permite el progreso hacia adelante del cuerpo. Un acortamiento de los flexores de cadera puede reducir el rango de movimiento disponible y puede forzar al cuerpo a mover el eje de rotación desde la cadera hasta un punto proximal, en este caso, la columna lumbar, para asegurar la necesaria progresión hacia adelante.

  El test se ejecuta para analizar el patrón de reclutamiento muscular durante la extensión de cadera. Se analiza la secuencia y el grado de activación de los isquiotibiales, glúteo máximo, extensores espinales y la musculatura del hombro. El paciente se acuesta en decúbito prono en la camilla, miembros superiores a los costados y los pies que

sobresalgan de la camilla para permitir una rotación neutra del miembro inferior. La cabeza también debe estar lo más neutro posible. Al paciente se le pide que levante el miembro inferior dirigiéndolo hacia arriba. Tanto el glúteo mayor como los erectores espinales contralaterales se activan primero. El patrón normal es el siguiente: isquiotibiales, glúteo mayor, erectores espinales contralaterales y finalmente los erectores espinales ipsilaterales. El patrón alterado más común es aquel que presenta una sobreactivación de los isquiotibiales y los erectores espinales y una demorada o ausente activación del glúteo mayor. El patrón más pobre ocurre cuando los extensores tóracolumbares o, incluso, los músculos del hombro inician el movimiento con una demora o ausente activación del glúteo máximo. Clínicamente este patrón es observado como una inclinación pélvica anterior con hiperlordosis en la columna lumbar cuando el paciente levanta el miembro inferior hacia extensión (Fig. 6.1b). El resultado es un excesivo estrés compresivo y mecánico. La inhabilidad para mantener la rodilla extendida durante el test también se puede observar y es indicativo de dominancia de los isquiotibiales sobre la actividad del glúteo máximo (Fig. 6.1c). La observación clínica junto a hallazgos positivos en este test, puede evidenciar hipertrofia de los isquiotibiales y de los extensores tóracolumbares y también atrofia mayor durante el análisis postural.

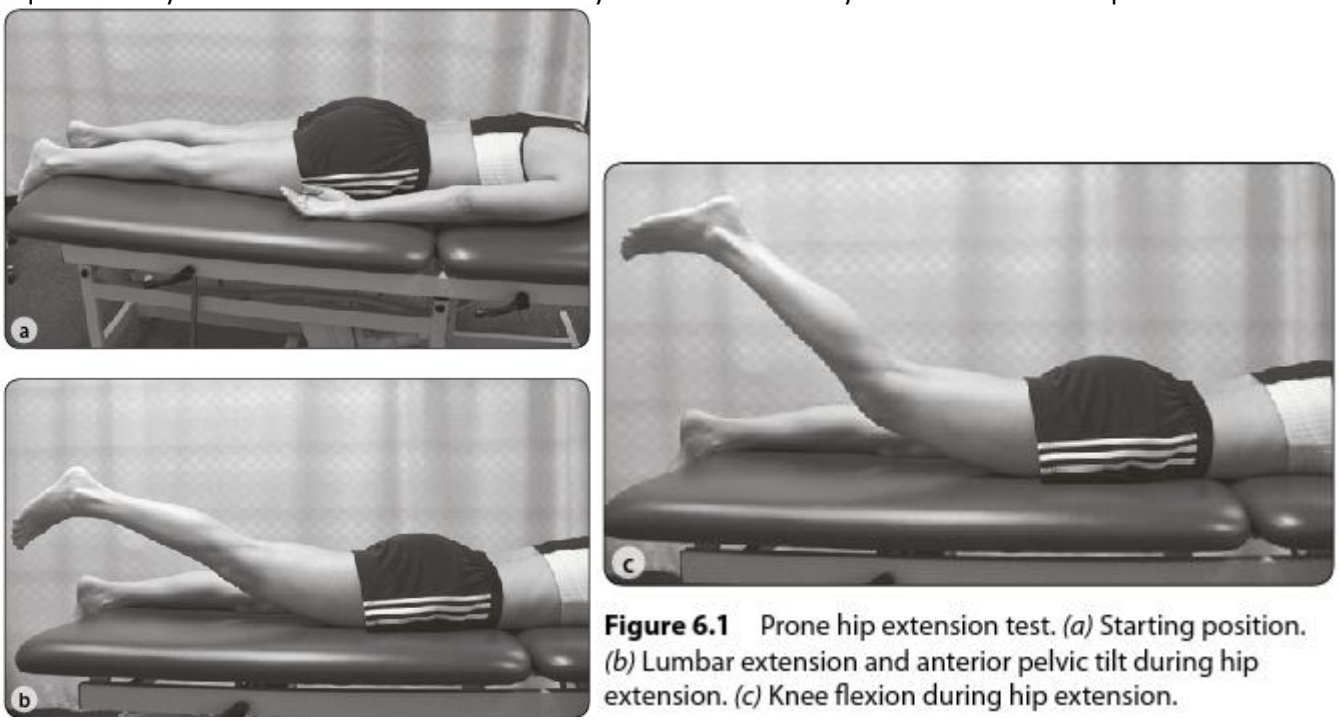

Figure 6.1 Prone hip extension test. *(a)* Starting position. *(b)* Lumbar extension and anterior pelvic tilt during hip extension. *(c)* Knee flexion during hip extension.

Ocasionalmente, este patrón anormal puede manifestarse en la región cervical. El clínico debe estar pendiente de observar una sobreactivación del latísimo del dorso contralateral en su inserción durante la ejecución del hip extensión, lo que puede sugerir una pobre estabilización de la columna que es compensada por una acción reversa del latísimo del dorso, vía la fascia tóracolumbar. Una sobreactivación del trapecio durante la hip extensión es un signo de pobre pronóstico. Lewis and Sharman (2005) mostraron una demora de activación del glúteo máximo en sujetos con dolor anterior de cadera. Otros autores han mostrado la importancia de los mecanismos de feed-forward, es decir, preactivación de la musculatura estabilizadora durante la extensión de cadera, para estabilizar el tronco para controlar la pelvis durante el movimiento del miembro inferior.

- **Test patrón de movimiento de abducción de la cadera:**
  Durante la fase de respuesta a la carga del ciclo de la marcha, las fibras bajas del glúteo máximo, los isquiotibiales y el aductor magno actúan excéntricamente para contrarrestar el torque de flexión de cadera y así, la articulación de la cadera es estabilizada con un mínimo de flexión del tronco. Adicionalmente, el tensor de fascia lata, la región posterior de los glúteos medio y mínimo y las fibras superiores del glúteo máximo, se contraen excéntricamente para estabilizar la pelvis en el plano frontal. El resultado es que durante el apoyo medio del ciclo de la marcha, la pelvis es estabilizada por el grupo muscular abductor de cadera contrarrestando el fuerte torque varo (aductor) de la cadera, previniendo la caída lateral de la pelvis.
  El test de abducción de cadera provee importante información acerca de la calidad de la musculatura lateral de la pelvis e información indirecta acerca de la estabilización de la pelvis en el plano frontal durante la marcha. El test se realiza con el paciente en decúbito lateral, con el miembro inferior que está en contacto con la camilla flexionado.

El miembro inferior que queda arriba, es decir, el que va a ser testeado, se deja en una posición neutra, en línea con el tronco (Fig. 6.2a). Los motores primarios para al abducción de cadera son el glúteo medio, el glúteo mínimo y el tensor de fascia lata, mientras que el cuadrado lumbar y los músculos abdominales estabilizan la pelvis durante el movimiento del miembro inferior. Se le pide al paciente que levante el miembro inferior hacia el cielo (Fig. 6.2b)

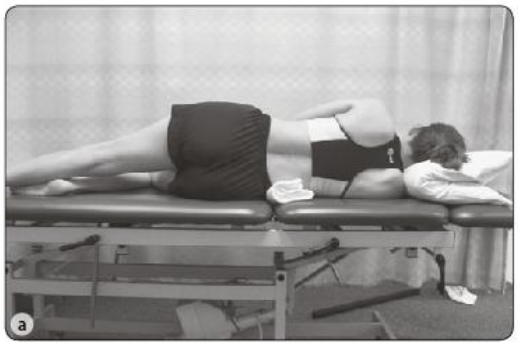

Figure 6.2a Hip abduction test. Start.

Figure 6.2b Hip abduction test. End.

El patrón normal de abducción de cadera, es la abducción a 20^0 sin flexión de cadera ni rotación interna o externa de la misma y con un tronco y pelvis estables; en otras palabras, abducción sin elevación de la pelvis o rotación del tronco.

Típicamente, el primer signo de un patrón alterado es el mecanismo tensor facilitado por una abducción de cadera compensada por el tensor de fascia lata. En lugar de una abducción pura en el plano del tronco, el movimiento es combinado con una flexión de cadera (acción propia del tensor de fascia lata, Fig. 6.2c), debido a la acción dual del tensor de fascia lata como flexor y abductor de cadera.

El patrón de movimiento más pobre se observa cuando la abducción de la cadera es iniciada por la contracción del cuadrado lumbar antes de los 20^0 de abducción, resultando en una inclinación lateral de la pelvis (Fig 6.2d). En este caso, el rol del cuadrado lumbar cambia de ser un estabilizador pélvico a un motor primario del movimiento de abducción.

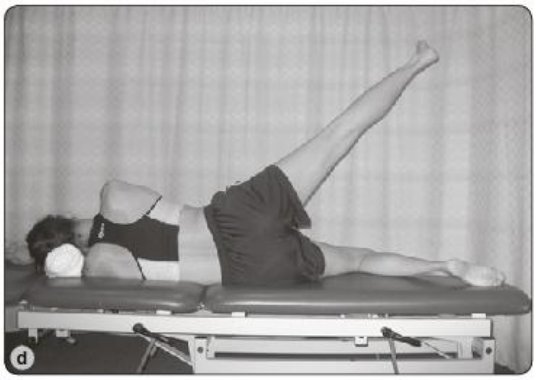

Figure 6.2 Hip abduction test. *(c)* Tensor mechanism. *(d)* Hip hike.

Las alteraciones de este tipo pueden causar excesivo estrés y desórdenes lumbosacros y coxofemorales durante la marcha.

Los patrones alterados de movimiento durante este test se asocian con acortamiento de la banda iliotibial y atrofia de los músculos glúteos en el lado ipsilateral durante el análisis postural y un fallido de test de trendelemburg.

- **Test para el patrón de movimiento de flexión del tronco (curl up):**

  Durante la flexión del tronco, los abdominales se contraen y acortan, flexionando así la columna. El tronco superior se redondea, mientras el tronco inferior se aplana y la pelvis se inclina hacia posterior (retroversión). El movimiento hacia arriba se completa cuando las escápulas se despegan del piso (movimiento denominado en inglés curl up). Durante esta fase, los talones deben permanecer en contacto con el piso. Después de levantarse las escápulas del piso, los flexores de cadera se vuelven dominantes, llevando la columna hacia la posición de sedente (movimiento denominado en inglés sit up).

  El test de curl up permite estimar la interrelación entre el psoas ilíaco y los músculos abdominales. Con el paciente en supino, el examinador evalúa el movimiento preferencial del sujeto para realizar el curl-up. Si el curl up es realizado con una adecuada contracción abdominal, una flexión o cifosis del tronco superior se debe observar. Si el

movimiento es desarrollado primariamente con los flexores de cadera, la flexión del tronco superior es mínima y se asocia un movimiento de anteversión pélvica.

El examinador puede ubicar sus manos debajo de los talones del paciente para percibir cualquier pérdida de contacto de los talones con el piso (Fig. 6.3). Si se pierde presión de los talones antes de terminar el curl up, el test es positivo e indica una dominancia de los flexores de cadera sobre los músculos abdominales.

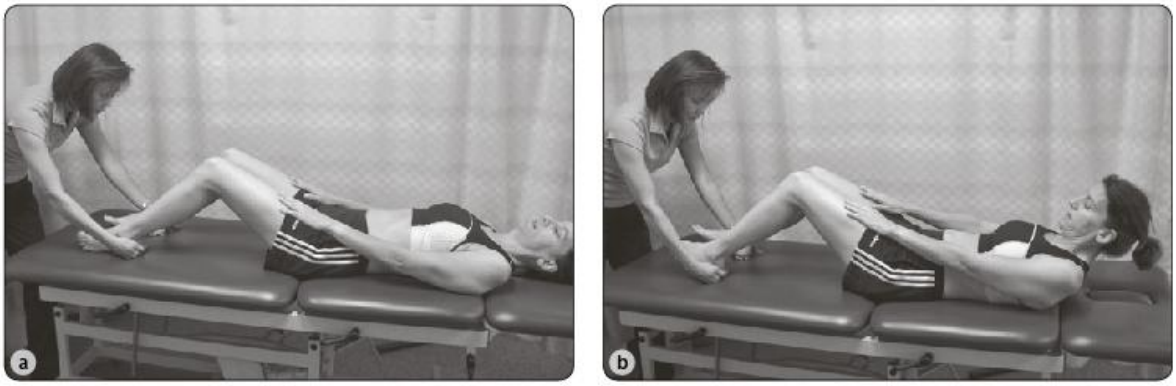

Figure 6.3 Curl-up test. *(a)* Start. *(b)* Finish.

El test curl-up ha causado confusión y malas interpretaciones, describiéndose como el test Janda crunch o Janda sit-up, en el cual el paciente desarrolla una flexión del tronco mientras contrae isométricamente los isquiotibiales. Sin embargo, el postulado original de Janda sólo se refería a que el paciente no debe dejar levantar sus talones del piso y no que pudiera hacer presión con ellos mientras el evaluador ejercía resistencia hacia la flexión de rodilla. Por tanto, no hay tal test denominado Janda crunch como algunos han propuesto.

Por su parte, Kendall propuso dos test para diferenciar la región abdominal superior y la región abdominal inferior por los diferentes sitios de inserción y las diferentes líneas de acción de estas regiones. Los músculos motores primarios del trunk-curl son los abdominales superiores: los oblicuos internos y el recto abdominal. En el test double-leg lowering, en el cual el paciente baja controladamente ambos miembros inferiores solicitando los abdominales bajos: los oblícuos externos y el recto abdominal bajo. Sin embargo, McGill, postuló que tal división funcional no existía ya que la fascia abdominal contiene al recto abdominal y lo conecta lateralmente a la aponeurosis de las tres capas de la pared abdominal. Aunque existen diferencias regionales, todos los componentes de los músculos abdominales trabajan tanto juntos como independientemente para asegurar la estabilidad espinal. Por tanto, se deben utilizar varios test para evaluar eficazmente los músculos abdominales.

- **Test para el patrón de movimiento de la flexión cervical:**

Los flexores profundos primarios de la cabeza y la columna cervical son el largo del cuello, largo de la cabeza y recto anterior de la cabeza. La flexión cervical y de la cabeza son asistidas por el esternocleidomastoideo y los escalenos anteriores. Un patrón de movimiento apropiado debería vincular la flexión de la región cérvico-craneal durante todo el test. El test de flexión cervical examina la vinculación entre los flexores profundos del cuello y los sinergistas (esternocleidomastoideo y escalenos anteriores, Fig. 6.4a) La electromiografía de superficie y la profunda han demostrado una alteración en la sinergia de estos músculos en los pacientes con dolor de cuello idiopático y en pacientes con síndrome de latigazo. Estos pacientes han demostrado una disminución en la fuerza y resistencia de los músculos flexores profundos del cuello que es compensada por una sobreactividad de los esternocleidomastoideos y escalenos anteriores, que está particularmente presente en personas que exhiben dolor de cabeza.

Este test es positivo cuando el mentón se proyecta hacia adelante durante el inicio del movimiento (Fig. 6.4b). La proyección del mentón durante el movimiento revela la dominancia de los esternocleidomastoideos y los escalenos anteriores sobre los flexores profundos de cabeza y cuello. Esta dominancia también se observa en posturas con antepulsión de cabeza. Igualmente, una hipertrofia o abultamiento del vientre del esternocleidomastoideo en reposo, también sugiere la dominancia de estos músculos. Si el test es dudoso, el evaluador aplica en la frente del paciente una ligera fuerza durante la flexión con sus dedos, lo que permite detectar cualquier traslación anterior de los segmentos cervicales, lo que confirma una estabilización inadecuada de los flexores cervicales profundos.

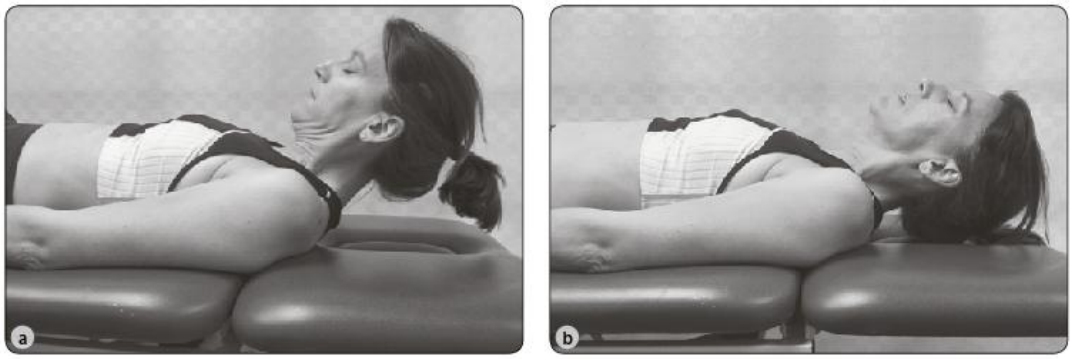

Figure 6.4 *(a)* Cervical flexion test. *(b)*The chin is jutting out, indicating a positive test.

- **Test para el patrón de movimiento del push-up:**
  El push up examina la calidad de la dinámica de estabilización escapular. Cuando el test se ejecuta apropiadamente, la escápula se abduce y rota ascendentemente en el momento en que el tronco es levantado durante el push-up. No debe existir asociación del movimiento de elevación de la escápula. El acoplamiento de fuerzas entre el serrato anterior y el trapecio, es imperativo para proveer un apropiado movimiento escapular, con los sinergistas escapulares, contribuyendo a su estabilidad (Cools et al, 2003). La debilidad del serrato anterior se vuelve evidente cuando el paciente muestra una escápula alada o una aducción de la escápula o la escápula es incapaz de producir la amplitud total de movimiento en dirección hacia la abducción. La dominancia del trapecio superior y el elevador de la escápula es demostrada por una excesiva elevación de los hombros (encogimiento de hombros). El movimiento de bajada en el push up, es más sensible para detectar una rotación escapular excesiva, elevación, inclinación, alamiento, aducción o abducción debido a la carga excéntrica en estos músculos. El tipo de deterioro del movimiento escapular detectado depende de la dominancia de los sinergistas asociados al movimiento de push-up.
  El test se realiza en prono con el sujeto apoyado en los pies (Fig. 6.5 a-b), el clínico observa la calidad del movimiento escapular y del torso, también cualquier desviación del movimiento ideal del push-up (Fig. 6.5 c-d). Si las personas son débiles en fuerza y resistencia de los brazos y torso, el test se puede realizar con apoyo en rodillas (Fig. 6.5e). El alamiento de la escápula, unos hombros góticos, un abultamiento excesivo de los pectorales en el análisis postural es también indicador para realizar el test push-up para confirmar los imbalances musculares asociados con el síndrome cruzado superior descrito por Janda.

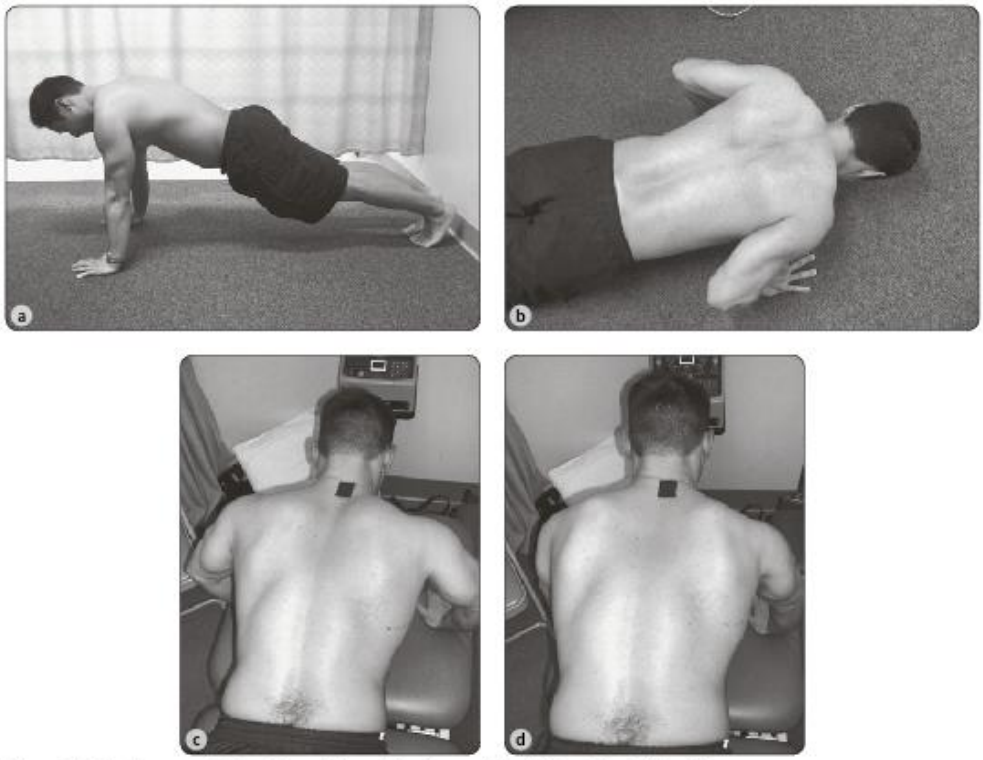

Figure 6.5 Push-up test. *(a)* Starting position. *(b)* Ending position. *(c)* Deviation. *(d)* Deviation.

Figure 6.5e The push-up test performed from the knees.

- **Test para el patrón de movimiento de abducción del hombro:**
  El test de abducción de hombro examina la coordinación de los músculos de la cintura del hombro: deltoides, manguito rotador, trapecio superior y elevador de la escápula. La abducción del hombro en el plano frontal consiste en la sinergia de la abducción escapular, rotación ascendente escapular y elevación escapular. El test se realiza con el paciente en sedente, los brazos a los lados y los codos flexionados para evitar cualquier rotación indeseada (Fig. 6.6 a). El movimiento de abducción del hombro está constituido por tres acciones mayores: abducción en la articulación glenohumeral, rotación ascendente de la escápula y elevación de la escápula. La activación del trapecio superior contralateral es normal para lograr la estabilización.
  El punto decisivo de este patrón de movimiento son los 60^0 de abducción del hombro donde existe una asociación de elevación escapular. Cualquier elevación de la cintura del hombro antes de estos 60^0 grados de abducción es positivo para demostrar la incoordinación y deterioro de las fuerzas de acoplamiento entre los músculos involucrados en la abducción del hombro (Fig. 6.6 b-c). El movimiento repetitivo y sostenido de este patrón alterado puede estresar las estructuras espinales.
  La elevación excesiva de la escápula puede deberse a una sobreactivación del trapecio superior y elevador de la escápula. La iniciación del movimiento de abducción del hombro vía elevación de la cintura del hombro, como se ve en pacientes con síndrome de hombro congelado, es considerado patológico. El peor patrón se logra cuando se debe realizar una flexión lateral del tronco contralateral para iniciar la abducción del hombro, lo que demuestra una severa debilidad del manguito rotador y el deltoides tanto como acortamiento y sobreactividad del cuadrado lumbar contralateral. La hipertrofia del trapecio superior, la atrofia del deltoides y el manguito rotador posterior están asociados con hallazgos positivos en este test. El test positivo también se asocia con hombros góticos en el análisis postural.

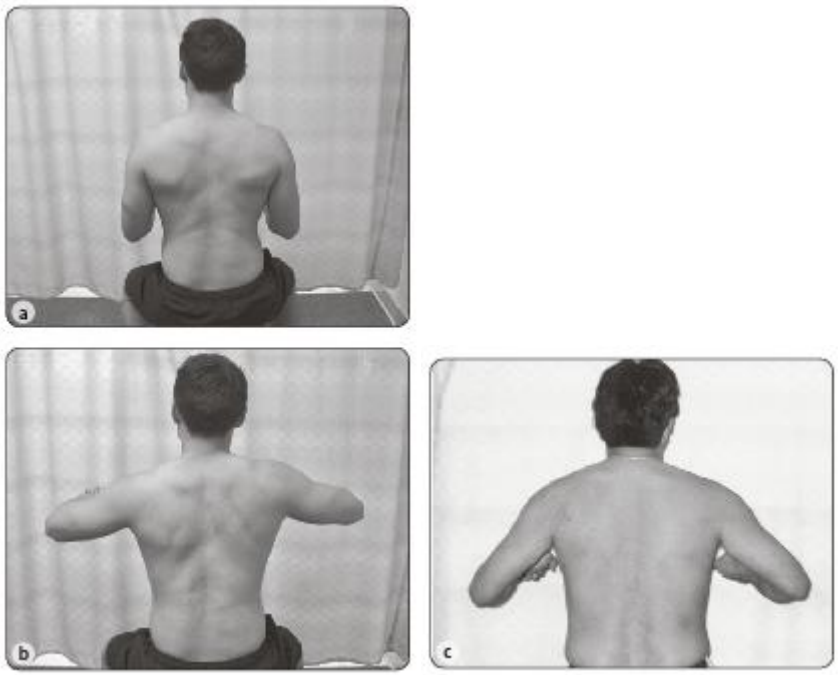

Figure 6.6 Shoulder abduction test. *(a)* Beginning position. *(b)* Faulty movement pattern. *(c)* Excessive right shoulder elevation before 60° of shoulder abduction. Note right cervical rotation, which indicates a dominance of the levator scapulae.

- **Test de movimiento adicionales, complementarios a los test de Janda:**
  - **Test de flexión cráneo-cervical:**

Este test evalúa la fuerza y resistencia de los músculos flexores profundos cervicales. El paciente se ubica en decúbito supino con rodillas flexionadas y las plantas de los pies tocando el piso (Hook-lying position), para relajar la columna lumbar. La cabeza debe estar en posición neutra, es decir, sin extensión del cuello y sin protrusión del mentón. Si el paciente no puede realizar la posición, se debe colocar una toalla ligeramente doblada debajo del occipucio para dejar la columna cervical libre (Fig. 6.7). Luego se ubica un brazalete inflable para tomar presión arterial debajo de la columna cervical para proveer soporte. Este inflable no puede provocar la protrusión de la columna cervical hacia adelante porque cambiaría la posición neutra de la cabeza. Una vez alcanzada la posición ideal, se infla el brazalete a 20 mmHg. El reloj marcador de presión se puede mostrar al paciente para que observe que está inflado a 20 mmHg. Se le indica al paciente inclinar la cabeza suavemente hasta alcanzar una presión de 22 mmHg y sostenerla durante 10 segundos mientras el paciente sigue respirando normalmente. Si lo realiza satisfactoriamente, se indica al paciente volver a relajar a 20 mmHg, relajarse y volver a realizar la maniobra, esta vez llevando el reloj a 24 mmHg y volver a sostener por 10 segundos. El procedimiento se sigue repitiendo hasta alcanzar objetivos de 26, 28 y 30 mmHg, manteniendo la presión 10 segundos en cada intento. El test está bien logrado cuando se logra mantener los 10 segundos alcanzando los 28 y 30 mmHg. El test es fallido cuando el paciente no logra sostener los 10 segundos o no logra la presión objetivo. Otra señal de falla es observar la sobreactivación de los esternocleidomastoideos. Tanto pacientes con dolor incidioso cervical, como aquellos con síndrome de latigazo muestran una sobreactivación EMG de los esternocleidomastoideos, es decir, el desorden se presenta sin importar su origen agudo o crónico (Jull, kristjansson and Dall'Alba, 2004). Falla, Jull and Hodges (2004), han mostrado la asociación entre la debilidad de los flexores profundos del cuello mostrada en este test y la disfunción de los músculos cervicales profundos del cuello. El reentrenamiento con este método es mejor que cualquier otro ejercicio que pretenda el fortalecimiento de los músculos flexores profundos del cuello.

Figure 6.7 The CCF test.

- **Test para el transverso abdominal:**

  La demora o la ausencia de reclutamiento del transverso abdominal y los multífidos se han demostrado en los casos de dolor lumbar crónico y agudo (Richardson, Jull, Hodges and Hides, 1999) (Hodges and Richardson, 1996-1998). La maniobra del Hollowing ha demostrado ser un método bueno para lograr el reclutamiento del transverso abdominal y por tanto, ha evolucionado para evaluar la función de este músculo y conseguir su reentrenamiento. El reclutamiento de este músculo es una habilidad que requiere práctica incluso en personas sin historia de dolor lumbar. El clínico debe observar que suceda el aplanamiento del abdomen sin que se eleve la caja toráxica. El test abdominal hollowing puede ser realizado en cualquier posición, pero es mejor la posición prono que incrementa la conciencia de reclutamiento del transverso abdominal (Fig. 6.8a). El clínico supervisa la activación del transverso abdominal palpando el abdomen medialmente a las crestas ilíacas antero superiores. Se instruye al paciente para llevar hacia atrás su abdomen y ombligo tratando de tocar con ellos la columna lumbar, sin mover la columna, la pelvis y el tórax. Una vez el paciente lo ha practicado varias veces, se puede desarrollar formalmente el test.

  Un brazalete de presión se ubica debajo del abdomen con el ombligo en el centro del brazalete y los extremos distales del brazalete deben quedar a nivel de las espinas ilíacas antero superiores (Fig. 6.8b). El brazalete se infla hasta 70 mmHg y se le pide al paciente llevar el abdomen hacia adentro (se solicita

maniobra hollowing) gradualmente, como se desarrolló en las sesiones de práctica. Idealmente, el paciente es capaz de reducir la presión por 4 a 6 mmHg por la contracción del transverso abdominal por un tiempo de 10 segundos. Esta maniobra se repite 10 veces. La contracción inadecuada del transverso abdominal resulta en una reducción de presión de menos de 4 mmHg, mientras una excesiva contracción de los músculos abdominales superficiales resulta en una reducción de presión mayor a 10 mmHg. El clínico debe vigilar la presencia de hipertono tóracolumbar, extensión lumbar, retroversión o apnea.

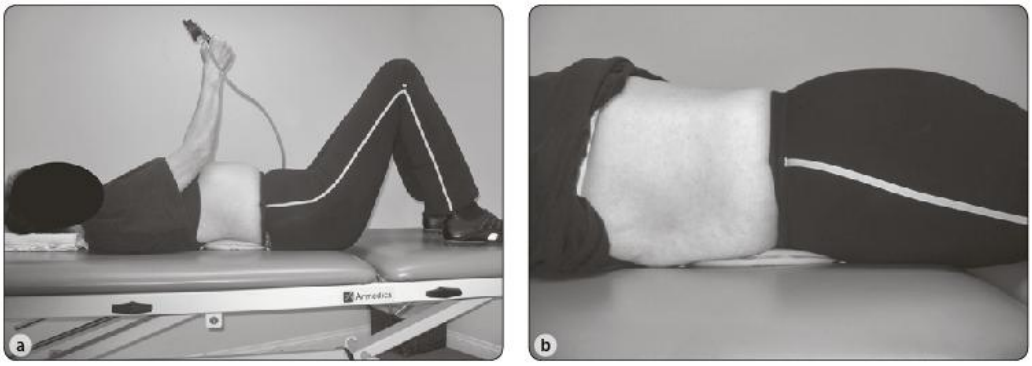

Figure 6.8 *(a)* Abdominal hollowing in the prone position. *(b)* Pressure cuff placement for the prone position.

- **Bracing abdominal:**
  El reclutamiento del transverso abdominal se deteriora después de lesión (Richardson el al, 1999). McGill (2002) ha propuesto que el hollowing no es suficiente para incrementar la estabilidad espinal, la cual puede ser generada por el bracing abdominal. Esta maniobra no vincula el hollowing ni ningún empuje hacia afuera de la pared abdominal. Solamente una contracción isométrica suave en la pared abdominal o rigidizar la pared abdominal entera sin cambiarla geométricamente (Juker et al, 1998) (McGill, 2002). La coactivación del transverso abdominal con los oblicuos internos y externos ha sido demostrada para asegurar la estabilidad espinal en varias posiciones susceptibles de inestabilidad (Lehman and McGill, 2001) (Grenier and McGill, 2007). Altos niveles de cocontracción se necesitan raramente. McGill (2002) propone que un 10% o menos de la cocontracción máxima voluntaria de la pared abdominal es suficiente para las actividades de la vida diaria. Sin embargo, si una articulación pierde su stiffness a causa de una lesión, se requiere un grado mayor de cocontracción para estabilizarla. Una buena técnica de brace no involucra cambio en la geometría del torso. El brace se debe introducir para todos los movimientos de las extremidades.

- **Patrones respiratorios:**
  Los patrones alterados respiratorios se generan a nivel subcortical para compensar lesiones o dolor, también para mantener el pH sanguíneo en respuesta al estrés, altitud, infección o patología. Esto conduce a la grabación de un programa motor alterado a nivel subcortical, incluso después de la desaparición del estímulo que lo provocó. Esto se observa en la hiperventilación crónica (Gardener, 1996), en la cual, la alteración se perpetúa. La corrección de estos patrones alterados hace parte del tratamiento fisioterapéutico. El objetivo es el reaprendizaje motor a nivel subcortical del patrón respiratorio normal. Por tanto, esto involucra práctica y repetición en variadas condiciones. Cuando falla el aprendizaje motor voluntario, se puede utilizar la terapia refleja descrita por Vojta and Peters (2007) y Kolar (2007) para activar reacciones posturales incluida la respiración. Lewit (1980) sostiene que ningún otro patrón de movimiento se puede organizar si no se tiene por anticipado un buen patrón de respiración. Por tanto, el examen neuromuscular incluye la evaluación del patrón respiratorio, en especial, en aquellos pacientes con dolor musculoesquelético crónico con fallidas intervenciones con fisioterapia.
  Los músculos primarios de la respiración son el diafragma, intercostales, escalenos, transverso abdominal, músculos del piso pélvico y los músculos espinales profundos intrínsecos (Hruska, 1997). Todos estos músculos cumplen un rol en la respiración y la estabilización espinal. De acuerdo con Kendall, McCreary y Provance (1993), de los 20 músculos primarios accesorios de la respiración, casi todos ellos están involucrados en el mantenimiento postural.
  Muchas personas pueden exhibir un patrón respiratorio normal, pero cuando cambian a sedente o bípedo, en circunstancias de trabajo en computador o de actividades de vida diaria, cambian a patrón respiratorio

toráxico. Por eso, la evaluación debe realizarse en varias posiciones, especialmente en aquellas que provocan dolor.

Un test simple consiste en que el examinador ponga sus manos en los hombros del paciente y observe cualquier movimiento de elevación de los hombros que indique compensación de músculos accesorios de la respiración. Se debe observar especialmente:

- La iniciación de la respiración debe darse a nivel abdominal y no en el tórax
- La excursión lateral de las costillas durante la inspiración se puede evaluar mejor con el paciente en sedente o bípedo.

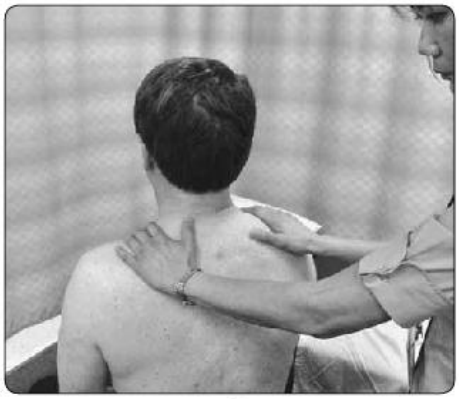

Figure 6.9 Assessment of accessory respiration with the patient in sitting position.

- Patrones alterados primarios más frecuentes:
  - El patrón alterado más común es la excursión superior o craneal o el levantamiento de las costillas superiores por acción de los escalenos y el trapecio superior para compensar por una insuficiente actividad del transverso abdominal
  - Excursión superior de toda la caja toráxica durante la inspiración
  - Movimientos toráxicos o abdominales predominantes.
  - Mínima excursión lateral de las costillas.
  - Respiración paradójica: hundimiento del abdomen durante la insipiración y abultamiento del abdomen durante la espiración.
  - Inhabilidad para mantener el brace abdominal durante la respiración normal.
- Patrones alterados secundarios más frecuentes:
  - Respiración poco profunda con mínima excursión abdominal y toráxica
  - Caja toráxica asimétrica o movimiento asimétrico de la misma
  - Alteración en la secuencia de movimiento que debe ser desde el abdomen inferior hacia la caja toráxica media y finalmente hacia la caja toráxica superior.
  - Palpable u observable tensión excesiva en cara, cuello o mandíbula
  - Suspiros frecuentes o bostezos.

Selección de test de fuerza manuales:

Aquí se menciona la evaluación de los músculos frecuentemente encontrados débiles en las pruebas de patrones de movimiento. Además de calificar la fuerza muscular, se debe prestar importante atención a la calidad e intensidad de la contracción muscular. Por tanto, se debe palpar el músculo que está siendo testeado. La debilidad del glúteo mayor y glúteo medio está involucrada en el síndrome cruzado inferior y son músculos destinados a la estabilización de la pelvis en bípedo y su contribución para el movimiento en la marcha. La debilidad del trapecio medio e inferior está involucrada en el síndrome cruzado superior y es frecuente en sujetos con síndrome de pinzamiento en el hombro (Cools et al, 2003)

- **Glúteo máximo:**

  El glúteo máximo se evalúa en prono con la rodilla flexionada a 90^0 para minimizar la contribución de los isquiotibiales en el movimiento de extensión de cadera (Fig. 6.10), la columna lumbar debe estar en neutro (ni flexionada o extendida). El clínico sube el fémur a 15^0 de extensión y suelta el fémur lentamente. Posteriormente, mientras el paciente sostiene la contracción para mantener elevado el fémur, el clínico palpa la calidad de la contracción, su intensidad y las posibles compensaciones que genere en pelvis y columna lumbar. Si el paciente es

capaz de sostener el segmento contra gravedad, se provee resistencia gradual en el fémur distal. La calificación del músculo es gradada de acuerdo a cuánta resistencia el paciente es capaz de vencer.

Figure 6.10 MMT of the gluteus maximus.

- **Glúteo medio:**
  Se testea con el paciente en decúbito lateral (Fig 6.11). El miembro inferior en contacto con la camilla permanece en flexión de rodilla y cadera. La hemipelvis del miembro inferior que queda arriba se pone con una rotación hacia adelante para exponer las fibras posteriores del glúteo medio en una posición antigravedad (Kendall, McCreary and Provance, 1993). El clínico abduce el miembro inferior que queda arriba a 45^0, se añade una ligera rotación externa de la cadera para desafiar a las fibras posteriores del glúteo medio. Se instruye al paciente para mantener esta posición. Si el paciente es capaz de mantener esta posición contra gravedad, se añade resistencia cerca al tobillo en dirección de aducción y ligera flexión. La debilidad del glúteo medio se manifiesta por la inhabilidad del sujeto para mantener la posición y la tendencia del músculo a generar calambre o por la rotación posterior de la pelvis en un intento del cerebro por utilizar el tensor de fascia lata y el glúteo mínimo para compensar el movimiento.

Figure 6.11 MMT of the gluteus medius.

- **Trapecio medio e inferior:**
  La evaluación del trapecio medio e inferior es útil en personas con deterioro de la posición del hombro (hombros protruidos y redondeados) o con dolor cervical, dolor de espalda alta o dolores en los brazos. Estos músculos están débiles o inhibidos en el síndrome cruzado superior. Estos músculos se testean de decúbito prono, el hombro se abduce a 90^0 para el testear el trapecio medio o a 130^0 para testear el trapecio inferior y ligeramente rotado externamente (Fig 6.12 a-b). La ligera rotación externa del hombro se realiza para asegurar la rotación ascendente o lateral de la escápula. El paciente debe ser capaz de sostener la posición de abducción y rotación externa contra gravedad sin elevar la cintura del hombro. Si el paciente vence gravedad, se aplica resistencia hacia abajo (en dirección hacia la camilla) en el antebrazo distal. La debilidad del trapecio medio e inferior es evidente cuando el sujeto no es capaz de sostener la posición. La debilidad también resulta evidente cuando la escápula se abduce o con una posición hacia delante de la escápula debido a la dominancia de los músculos pectorales o en una elevación de la escápula debido a la dominancia del trapecio superior.
  Otro patrón deficiente muy común es el incremento en la rotación medial del hombro y la depresión junto a rotación lateral de la escápula a través del incremento de la actividad de los músculos romboides. Los músculos de

trapecio medio e inferior refuerzan a los extensores de la columna toráxica y cuando están débiles incrementan la tendencia hacia la cifosis de la columna toráxica.

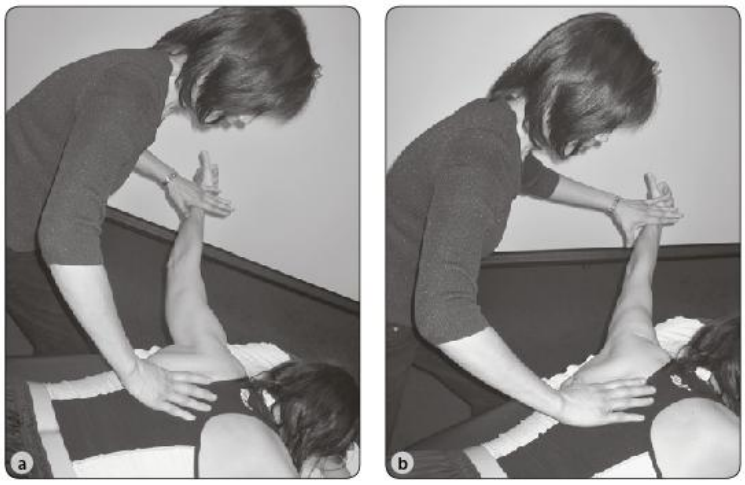

Figures 6.12 *(a)* MMT for the middle trapezius. *(b)* MMT for the lower trapezius.

Janda sugirió otra manera de testear el trapecio inferior (Fig. 6.12c). También con el paciente en decúbito prono, con el brazo a ser testeado por encima de la cabeza, en línea con la línea de tracción del trapecio inferior. El clínico palpa el trapecio inferior en región del borde medial de la escápula y el paciente es instruido para aducir y deprimir la escápula contra la resistencia del clínico. El clínico evalúa la calidad y cantidad de activación del trapecio inferior mientras observa cualquier movimiento compensatorio de la columna cervical y lumbar hacia extensión o cualquier sobreactivación de los paraespinales tóracolumbares o del latísimo del dorso.

Figure 6.12c Janda's test for the lower trapezius.

- **Resumen:**
  En la clínica es más importante la calidad que la cantidad de fuerza de un músculo, por eso se debe evaluar la calidad, secuencia y grado de activación de los músculos involucrados en un patrón de movimiento para evaluar la coordinación de los sinergistas. La calidad y control del patrón de movimiento son imperativos, dado que el patrón de movimiento puede contribuir o perpetuar el estrés adverso en la columna y en otras estructuras articulares.

EVALUACIÓN DE LA LONGITUD MUSCULAR:

Janda identificó un grupo de músculos susceptibles al acortamiento (ver tabla 4.2, pág. 48). El acortamiento muscular decrece el rango de movimiento articular, facilita la activación del músculo acortado (frecuentemente indeseada) o causa inhibición recíproca del músculo antagonista (frecuentemente deseada). El clínico debe estar en la capacidad de cuantificar el acortamiento y determinar sus posibles causas para proveer un tratamiento efectivo. Generalmente, este evaluación se realiza después de evaluar los patrones de movimiento y se usa para confirmar las observaciones clínicas durante el análisis postural y la evaluación de patrones de movimiento.

De acuerdo con Mense and Simmons: "el tono muscular o la tensión muscular depende fisiológicamente de dos factores: las propiedades viscoelásticas básicas de los tejidos blandos asociados al músculo y el grado de activación del aparato contráctil del músculo" (Mense and Simmons, 2001; pág 99; Fig. 7.1). Las propiedades básicas viscoelásticas del músculo involucran la

tensión muscular, el stiffness muscular y la pérdida de extensibilidad (longitud), mientras el aparato contráctil involucra el incremento de la actividad contráctil, como es visto en los espasmos musculares de la articulación témporomandibular o en la tortículis espasmódica.

Table 4.2 Janda's Classification of Muscles Prone to Tightness or Weakness

Tonic system muscles *prone to tightness*	Phasic system muscles *prone to weakness*
UPPER QUARTER	
Suboccipitals	Middle and lower trapezius
Pectorals (major and minor)	Rhomboids
Upper trapezius	Serratus anterior
Levator scaplua	Deep cervical flexors (longus colli and capitis)
SCM	Scalenes*
Scalenes*	Upper-extremity extensors and supinators
Latissimus dorsi	Digastricus
Upper-extremity flexors and pronators	
Masticators	
LOWER QUARTER	
Quadratus lumborum	Rectus abdominis
Thoracolumbar paraspinals	TrA
Piriformis	Gluteus maximus
Iliopsoas	Gluteus medius, minimus
Rectus femoris	Vastus medialis, lateralis
TFL-IT band	Tibialis anterior
Hamstrings	Peroneals
Short hip adductors	
Triceps surae (particularly soleus)	
Tibialis posterior	

*The scalenes may be tight or weak.

Con respecto a los cambios viscoelásticos, el músculo se puede acortar o rigidizar (decrecimiento en la extensibilidad), secundario a un acortamiento de las fibras contráctiles musculares o a la retracción del tejido conectivo intramuscular o la fascia adyacente. Por otro lado, el tono muscular contráctil puede involucrar la mayoría de las fibras musculares en el músculo o un grupo selecto de fibras musculares como se puede observar en las bandas tensas de los trigger points.

Clínicamente, el tono muscular de reposo es una combinación de las propiedades contráctiles y viscoelásticas del músculo. Los músculos acortados o tensos tienen un tono muscular de reposo más alto y un menor umbral de excitabilidad, por tanto, se reclutan más fácilmente para el movimiento. La presencia de un tono muscular más alto y su bajo umbral de excitabilidad contribuyen a la inhibición de sus músculos antagonistas por el fenómeno de inhibición recíproca del antagonista. La perpetuación de este patrón contribuye a la perpetuación del desequilibrio muscular, conduciendo a dolor y disfunción. El estiramiento de un músculo acortado (tenso) o la inhibición de su tono muscular de reposo puede mejorar espontáneamente mejorar la fuerza de los músculos recíprocos inhibidos. Este mejoramiento se da probablemente vía la ley de la inhibición recíproca de Sherrington (Sherrington, 1906)

Los músculos que se testean como moderadamente acortados, generalmente son más fuertes de los normal, sin embargo, en el caso de acortamientos muy pronunciados, ocurre algún decrecimiento en la fuerza muscular. Janda denominó a esta debilidad como debilidad de acortamiento indicando un acortamiento de larga data (Janda, 1986a). El tratamiento para este tipo de acortamiento no es el fortalecimiento del músculo, dado que esto resulta en un mayor grado de acortamiento y, por tanto, perpetuación de la debilidad; por el contrario, el tratamiento debe ser dirigido hacia el estiramiento de las propiedades viscoelásticas o del tejido conectivo retráctil pero no contráctil del músculo.

El testeo de la longitud muscular es más útil para pacientes con dolor crónico o recurrente. El incremento del tono muscular o el decrecimiento de la longitud muscular pueden proveer explicación acerca de los limitados resultados de los programas de fortalecimiento de los músculos débiles.

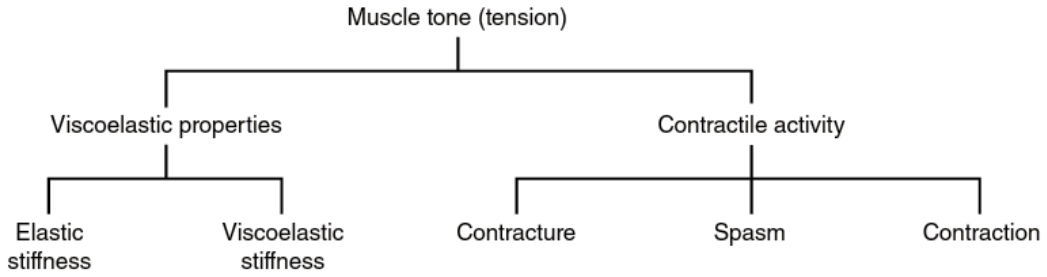

Figure 7.1 Factors influencing muscle tone.

Adapted, by permission, from S. Mense and D.G. Simons, 2001, *Muscle pain: Understanding its nature, diagnosis, and treatment. Pain associated with increased muscle tension* (Baltimore: Lippincott, Williams & Wilkins), 100.

Técnica de valoración de la longitud muscular:

Consiste en elongar el músculo en dirección contraria a su acción mientras se evalúa su resistencia al alargamiento pasivo. La evaluación precisa necesita que una de las inserciones óseas del músculo (generalmente el origen) esté fijada a una posición, mientras la otra inserción ósea se mueve pasivamente en la dirección de alargamiento del músculo. En otras palabras, esta evaluación valora la resistencia al movimiento pasivo, lo que está completamente en contravía en la evaluación de la flexibilidad y el rango de movimiento articular. Aunque el ROM provee información clínica importante del estado articular, poco nos dice de la situación de equilibrio muscular en la articulación. La información clínica más valiosa es el muscular end feel y la localización del ROM en este end feel. La elongación del músculo debe ser lenta para evitar la evocación de reflejos de estiramiento provocado por la estimulación rápida de los husos neuromuscular y su respuesta muscular. Para mayor exactitud y precisión, la evaluación de la longitud muscular debe desarrollarse sin que el paciente se encuentre con dolor agudo para evitar la inhibición por dolor y la protección del músculo a partir del control neural por dolor. En resumen, hay cuatro pasos para la evaluación de la longitud muscular:

- Asegurar el alargamiento máximo del músculo desde su origen hasta su inserción
- Estabilizar firmemente una inserción ósea (generalmente el origen)
- Elongar lentamente el músculo
- Evaluar el end feel

El clínico no debe evaluar todos los músculos sino aquellos sugeridos por el análisis postural y la evaluación de patrones de movimiento como acortados. Una vez se identifican los músculos acortados, el clínico puede establecer el patrón de desequilibrio muscular (si está presente) y empezar a buscar las causas del acortamiento.

La tabla 7.1 provee los resultados normales de la longitud muscular para la evaluación de la flexibilidad:

Table 7.1 Normal Results of Muscles Tested for Length

Muscle	Normal ranges or end feel
Iliopsoas	0° hip extension, 10° with overpressure
Rectus femoris	90° knee extension, 125° with overpressure
TFL-IT band	0° hip abduction (neutral), 15°-20° with overpressure
Adductors	0° hip abduction (neutral), 20°-25° with overpressure in the modified Thomas test position 45° hip abduction in supine position
Hamstrings	80° hip flexion with contralateral leg extended 90° hip flexion with contralateral leg flexed

Muscle	Normal ranges or end feel
Triceps surae	0° ankle dorsiflexion
Quadratus lumborum	Thoracolumbar curve should be smooth and gradual
Piriformis	Gradual soft end feel
Upper trapezius	Gradual soft end feel
Levator scapulae	Gradual soft end feel
SCM	Gradual soft end feel
Pectoralis major	*Sternal portion (lower fibers):* with shoulder abducted at 150°, arm should be horizontal to table and 15°-20° with overpressure *Sternal portion (midfibers):* with shoulder abducted to 90°, arm should be horizontal to table and 30° with overpressure *Clavicular portion:* with shoulder abducted to 60°, arm should hang freely over table
Paraspinals	Schober's test: excursion of >2.4 in. (6 cm)

Músculos del cuarto inferior:

El cuarto inferior incluye los músculos del miembro inferior, la pelvis y la espalda baja. Los músculos que son propensos al acortamiento son aquellos responsables de la postura erguida en apoyo unipodal. El acortamiento de los flexores de cadera y los extensores dorsolumbares son sellos característicos del síndrome cruzado inferior.

- **Test de Thomas modificado para los flexores de cadera:**
  Este test permite al clínico evaluar cuatro músculos diferentes (Fig 7.2 a-e) que son propensos al acortamiento: Los flexores de cadera monoarticulares: el ilíaco y el psoas mayor y los flexores de cadera biarticulares: recto femoral y tensor de fascia lata-banda iliotibial. El acortamiento de los flexores de cadera limita la hiperextensión de la cadera durante la marcha y puede causar anteversión pélvica. La debilidad del glúteo máximo es el producto de la facilitación de los flexores de cadera por inhibición recíproca del antagonista.
  - **Posición del paciente:**
    Se le solicita al paciente se siente al borde de una camilla con el cóccix y la tuberosidad isquiática tocando la tabla y un pie en el piso. Se le solicita entonces al paciente flexionar la cadera y rodilla opuestas a la del pie que está en el piso hacia el pecho y mantener esta posición con las manos (Fig. 7.2a)
  - **Posición del clínico:**
    El clínico se para al lado del miembro inferior que no está siendo testeado, mirando el paciente mientras sostiene al paciente poniendo una mano en el medio tórax y la otra en la rodilla. El clínico rueda pasivamente al paciente hacia la camilla para que asuma la posición supina. El clínico debe asegurar que las rodillas del paciente estén flexionadas, la columna lumbar esté flexionada y la pelvis esté en una rotación posterior para asegurar que el origen de los flexores de cadera esté fijo.
  - **Test:**
    El clínico baja pasivamente la pierna que está siendo testeada hasta que sienta resistencia o se detecte movimiento en la pelvis. Con el muslo del paciente en la posición de reposo final, el clínico observa si el muslo está neutro y paralelo a la camilla o abducido. Una longitud normal de los flexores de cadera monoarticulares con la columna lumbar y el sacro planos en la camilla es sugerido por el contacto posterior del muslo sobre la camilla (0^0 de extensión). Con una ligera sobrepresión, la cadera debe alcanzar unos 10^0 a 15^0 de hiperextensión (Fig 7.2 b-c). La prominencia del surco suprapatelar (Fig. 7.2 d), sugiere un recto femoral acortado, mientras que una prominencia del surco lateral iliotibial, sugiere un acortamiento de la banda iliotibial (Fig. 7.2 e)

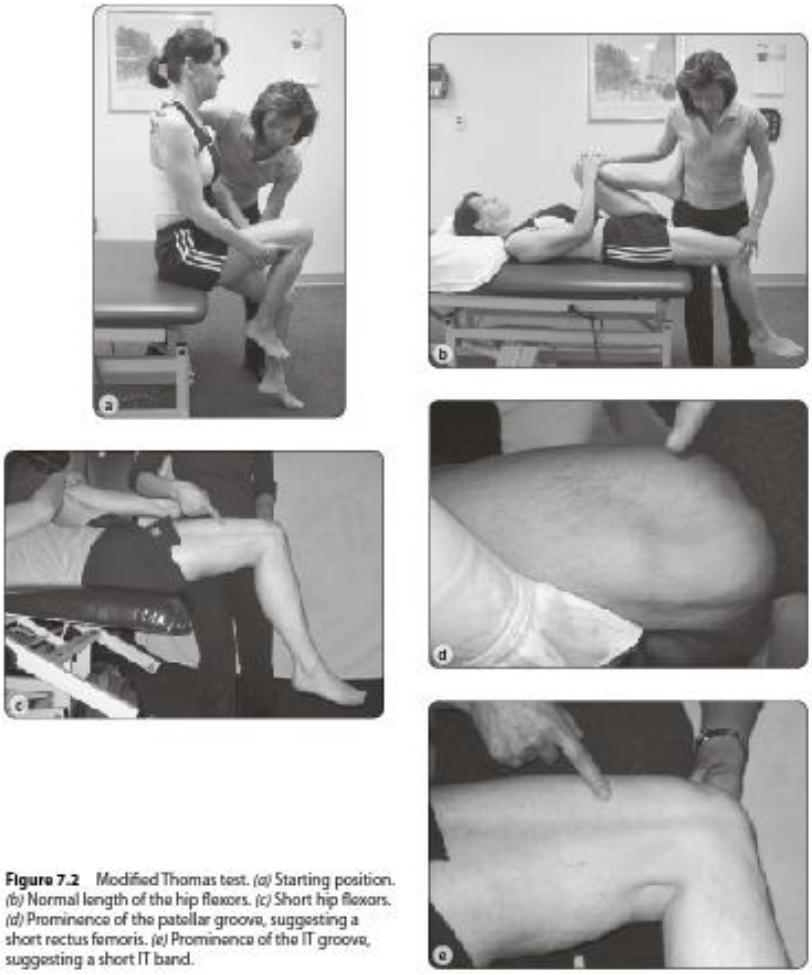

Figure 7.2 Modified Thomas test. *(a)* Starting position. *(b)* Normal length of the hip flexors. *(c)* Short hip flexors. *(d)* Prominence of the patellar groove, suggesting a short rectus femoris. *(e)* Prominence of the IT groove, suggesting a short IT band.

La posición del muslo debe ser examinada para lo siguiente:

- **Posición de flexión de cadera:**
  Para diferenciar entre un acortamiento de los flexores de cadera monoarticulares o biarticulares cuando el muslo no alcanza a tocar la tabla en el test, el clínico debe extender la rodilla para posicionar los flexores de cadera biarticulares en relajación. Si el rango de flexión de cadera decrece y el muslo se mueve acercándose a la tabla, los flexores de cadera biarticulares son los que están predominantemente acortados. Si el rango de flexión de cadera permanece inalterado con la extensión de rodilla, los flexores de cadera monoarticulares se encontrarán predominantemente acortados.
- **Posición de abducción en el muslo:**
  El clínico debe ser capaz de mover la cadera del paciente de 15^0 a 25^0 de abducción pasiva y 15^0 a 20^0 de aducción pasiva. El paciente lleva el muslo del paciente a neutro, si la flexión de cadera se incrementa, un acortamiento del tensor de fascia lata y banda iliotibial se confirma. Una desviación lateral de la patela también confirma un acortamiento del tensor de fascia lata
- **Flexión de rodilla menor a 80^0:**
  Idealmente, la elongación del recto femoral con la cadera en 0^0 de extensión permite una flexión de rodilla de 80^0. Un acortamiento del recto femoral es evidente cuando en posición de 0^0 de extensión de cadera, la rodilla tiene menos de 80^0 de flexión. Una prominencia del surco suprapatelar también se observa en el acortamiento del recto anterior del muslo.

- **Test para evaluar elongación de isquiotibiales:**
  El glúteo máximo y los isquiotibiales son músculos sinergistas para la extensión de la cadera. Sin embargo, cuando el glúteo máximo es débil, los isquiotibiales frecuentemente actúan como motores primarios para la extensión de cadera para compensar la debilidad del glúteo máximo lo que conduce al deterioro del movimiento y a patrones alterados de reclutamiento muscular. La elongación de isquiotibiales se lleva a cabo en aquellos sujetos que

muestran patrón alterado de movimiento para la extensión de cadera o un abultamiento del vientre muscular de los isquiotibiales en los 2/3 distales de los isquiotibiales en la evaluación postural.

- **Posición del paciente**:
  Se evalúa en decúbito supino con el miembro inferior a ser testeado extendido. Alternativamente, el miembro contralateral puede estar flexionado para permitir a los extensores dorsolumbares estar relajados o acomodar al paciente que presente acortamiento de los flexores de cadera.
- **Posición del clínico:**
  El clínico se hace al lado del miembro inferior que va a ser testeado. Para controlar la rotación del miembro inferior, el clínico acuna el talón del paciente en el gancho del codo y ejerce una ligera presión en la tibia para mantener la rodilla en extensión durante la maniobra de straight-leg raise. El clínico pone su otra mano en la espina ilíaca antero superior de la pierna testeada para detectar cualquier movimiento pélvico (Fig. 7.3)

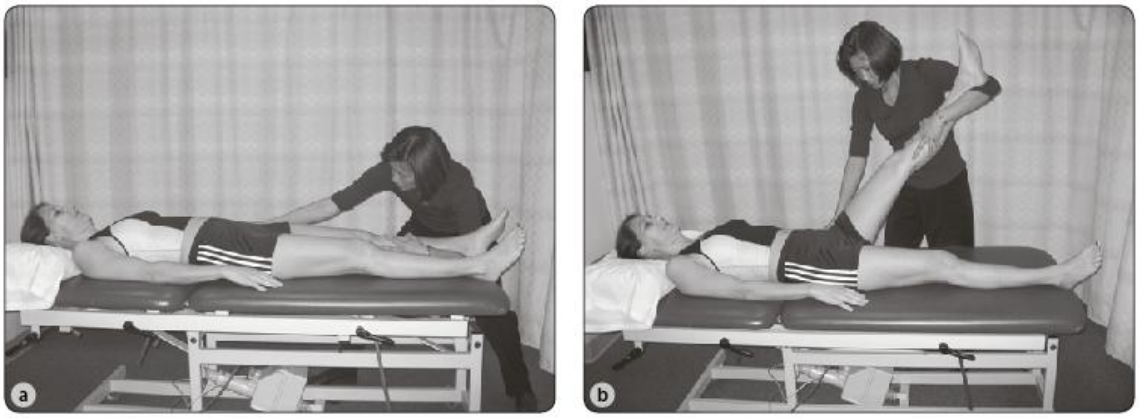

Figure 7.3 Hamstring length test. *(a)* Starting position. *(b)* Ending position.

- **Test:**
  El clínico, pasivamente levanta la pierna a ser testeada hasta que la pelvis se mueva hacia arriba, lo cual indica el final de la longitud de los isquiotibiales. La longitud normal de los isquiotibiales es de 80^0 de flexión de cadera como señala Kendall con la pierna contralateral extendida y de 90^0 con la pierna contralateral flexionada. La flexión de cadera de 70^0 o menos revela una disminución significativa de la extensibilidad de los isquiotibiales que puede conducir a inhibición refleja del cuádriceps y el glúteo máximo.

- **Test de extensibilidad para los aductores:**
  Los aductores estabilizan la pelvis en conjunción con los otros músculos de la cintura pélvica y los músculos del tronco. Cuando los aductores están acortados o hipertónicos, sus antagonistas (el glúteo medio y los músculos intrínsecos rotadores profundos de la cadera), pueden experimentar inhibición recíproca. Los aductores se deben testear cuando se observa una escotadura en los aductores en la evaluación postural o cuando el paciente se para con excesivo movimiento de aducción o con excesiva rotación medial femoral. El trendelemburg dinámico y el análisis de marcha puede revelar una estabilidad pélvica lateral inadecuada.
  - **Posición del paciente:**
    El paciente se encuentra en decúbito supino con ambos miembros inferiores extendidos. El miembro inferior que no va a ser testeado se coloca en 15^0 de abducción para asistir con la estabilización de la pelvis.
  - **Posición del clínico:**
    El clínico se sitúa al lado de la pierna que va a ser testeada, mirando al paciente. Para controlar una posible rotación del fémur, el clínico acuna el talón del paciente en el gancho del codo y ejerce una ligera presión en la tibia para mantener la extensión de rodilla durante la maniobra de straight-leg raise. El clínico coloca la otra mano en la espina ilíaca antero superior del miembro inferior testeado para detectar cualquier movimiento pélvico.
  - **Test:**
    El clínico pasivamente desliza el miembro inferior testeado del paciente hacia abducción hasta que se detecte movimiento lateral de la pelvis. La longitud normal de los aductores según Kendall es la abducción de la cadera a 45^0 de abducción sin movimiento lateral de la pelvis (Fig. 7.4 a). Si los aductores se encuentran acortados, los aductores monoarticulares y los biarticulares se pueden diferenciar flexionando pasivamente la rodilla a 15^0. Al hacer esto, los aductores biarticulares: aductor longo, grácilis y los

isquiotibiales mediales, entran en relajación. Un incremento en el rango de abducción en cadera cuando la rodilla está flexionada indica un acortamiento de los aductores biarticulares. Si la abducción permanece sin cambio, los aductores monoarticulares probablemente sean los acortados (Fig. 7.4 b)

Figure 7.4 *(a)* Ending position of the adductor muscle length test. *(b)* Differentiating the one- and two-joint adductors.

- **Test de extensibilidad del tríceps sural:**
  Un acortamiento del tríceps sural es generalmente una causa escondida de dolor lumbar (Janda, 1987) (Janda, Frank, Liebenson, 2007). Cuando se acorta el tríceps sural el centro de masa del cuerpo se traslada hacia anterior lo que causa una sobreactivación de los paraespinales tóracolumbares que tratan de mantener la postura erecta durante el bípedo y la marcha. Esta sobreactivación causa un aumento del estrés compresivo en los segmentos vertebrales lumbares y ayuda a perpetuar el ciclo de dolor del dolor lumbar.
  - **Posición del paciente:**
    El paciente se encuentra en decúbito supino con la pierna que no va a ser testeada con la rodilla flexionada y el pie descansando en la tabla. La pierna que va a ser testeada se deja con el pie sobresaliendo y colgando del borde de la camilla.
  - **Posición del clínico:**
    El clínico se sienta o se para al borde de la camilla, mirando al paciente. La mano del clínico debe estar en posición de gancho, con flexión del tercero, cuando y quinto metacarpianos (Fig. 7.5 a). El clínico empieza deslizando su mano a lo largo de todo el tríceps sural hasta llegar al calcáneo. En este punto, el clínico sostiene el calcáneo entre el gancho y la región carnosa de la eminencia tenar de la mano.
  - **Test:**
    El clínico genera una maniobra de distracción del calcáneo hacia caudal hasta que se alcance la relajación del tríceps sural o no se detecte ningún otro movimiento. Entonces el clínico descansa el pulgar de su otra mano en el borde lateral del antepié del paciente; el pulgar descansa el cabeza del quinto metatarsiano (Fig 7.5 b). Mientras se mantiene la distracción del calcáneo, el clínico aplica pasivamente una presión al antepié del paciente en dirección a la dorsiflexión, manteniendo la articulación subtalar neutra tanto como sea posible (Fig. 7.5 c)
    La longitud normal del tríceps sural permite al pie estar en 0^0 de dorsiflexión. Si se nota acortamiento del músculo el clínico debe diferenciar entre los gastrocnemios biarticulares y el sóleo monoarticular como causantes del acortamiento. Para esto, el clínico flexiona la rodilla del paciente mientras mantiene la distracción del calcáneo y la presión en el antepié, si el rango de dorsiflexión del tobillo se incrementa, el acortamiento es causado por los gastrocnemios, en virtud de la relajación del músculo al flexionarse la rodilla. El sóleo será el músculo acortado si el rango de dorsiflexión del tobillo no cambia cuando la rodilla se flexiona.

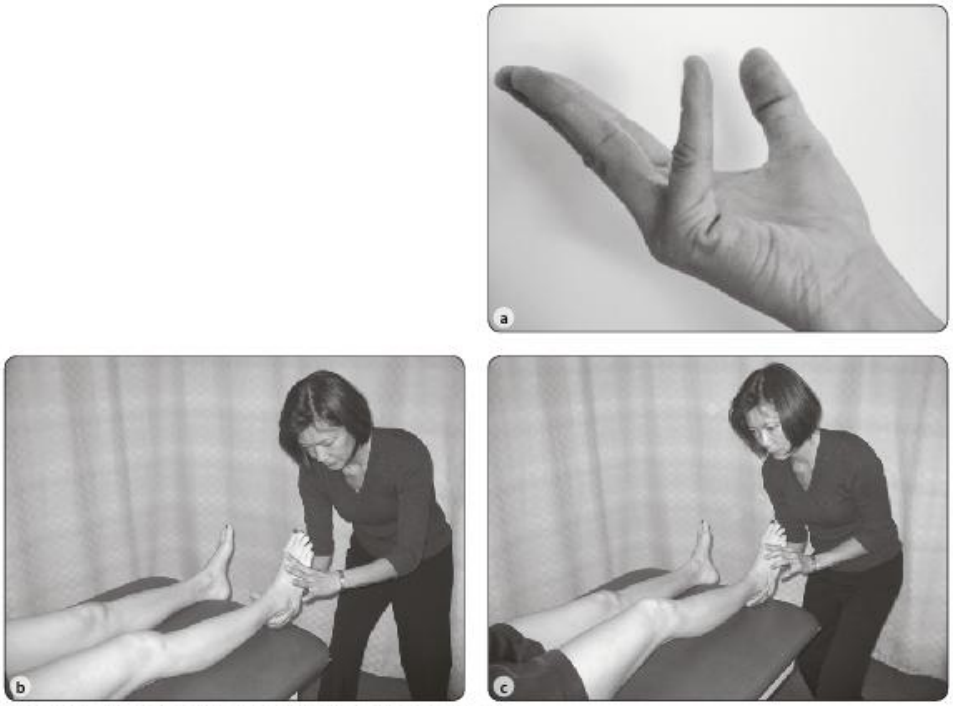

Figure 7.5 *(a)* Hook position. *(b)* and *(c)* Triceps surae length test.

- **Test de extensibilidad del cuadrado lumbar:**
  La abducción de la cadera es llevada a cabo primariamente por los abductores: glúteo medio y mínimo y tensor de fascia lata con actividad sinérgica y de estabilización proporcionada por el cuadrado lumbar, músculos abdominales y extensores profundos intrínsecos de la columna. Cuando el glúteo medio o el mínimo están inhibidos, el tensor de fascia lata o el cuadrado lumbar compensan el movimiento convirtiéndose en los motores primarios para el movimiento de abducción de cadera. El test de abducción de cadera proporciona al clínico una foto de la participación de estos músculos. Como se mencionó anteriormente, uno de los patrones de movimiento alterados más comprometedores es cuando el cuadrado lumbar inicia la abducción de la cadera, lo que resulta en una excursión de la pelvis que conlleva a un estrés compresivo excesivo en la inclinación lateral en los segmentos lumbares. Así, un acortamiento del cuadrado lumbar también puede ser una causa escondida de dolor lumbar (Janda, 1987) (Janda, Frank, Liebenson, 2007).
  El cuadrado lumbar es un músculo difícil de testear debido a su múltiple expansión hacia los segmentos lumbares. El verdadero testeo de este músculo se desarrolla pasivamente con el paciente en posición prona, pero esto puede ser no práctico en la clínica porque requiere dos clínicos. El testeo en decúbito lateral y en bípedo son más prácticos.
  - **Test de extensibilidad del cuadrado lumbar en posición prona:**
    Se requieren dos clínicos para administrar este test. El paciente debe estar en posición prona para asegurar una verdadera elongación pasiva del cuadrado lumbar. La pelvis del paciente es estabilizada por uno de los clínicos y el otro clínico pasivamente inclina lateralmente el torso del paciente.
    - **Posición del paciente:**
      El paciente se encuentra en posición prona con el torso en un banco con rodachines. La columna lumbar debe estar lo más neutra posible (Fig 7.6 a)
    - **Posición del clínico:**
      La pelvis del paciente se debe fijar por uno de los clínicos. El otro clínico debe estar parado a la cabeza del paciente mirando al paciente.
    - **Test:**
      Mientras la pelvis está fijada por uno de los clínicos, el otro clínico pasivamente inclina lateralmente el tronco del paciente hacia un lado hasta que se detecte movimiento pélvico (Fig 7.6 b-c). La suavidad del enderezamiento de la curva toracolumbar espinal también debe ser observada.

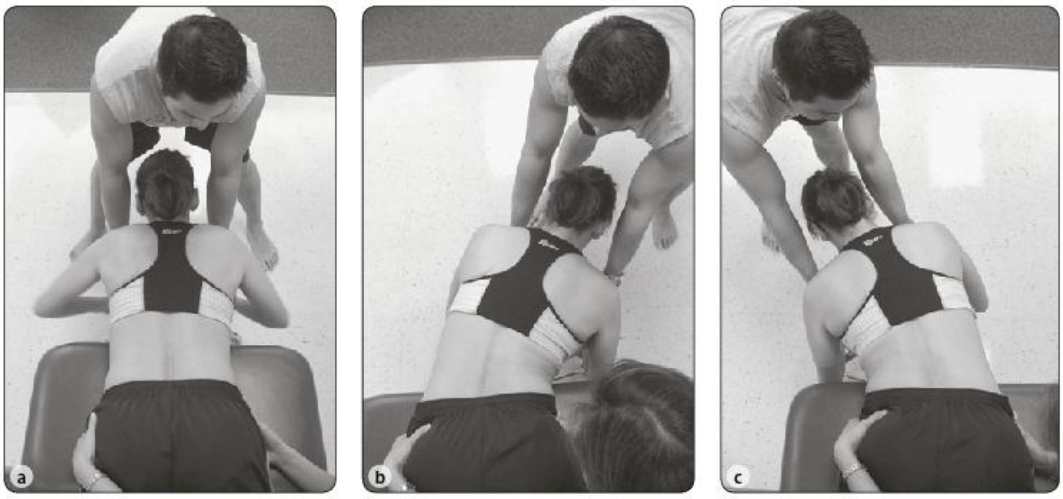

Figure 7.6 *(a)* Starting position for testing the quadratus lumborum. *(b)* Ending position. *(c)* Ending position on other side. Note the decreased smoothness of the spinal curve with Left lateral trunk side bending.

- **Test de extensibilidad del cuadrado lumbar en posición decúbito lateral:**
  Fue sugerido por Janda al permitir la fijación de la pelvis mientras el tronco tiene una inclinación lateral por virtud de la extensión del brazo. Este test sólo es posible si el paciente tiene un hombro sin dolor y su musculatura provee suficiente estabilidad como para levantar el torso.
  - **Posición del paciente:**
    Con el paciente en bípedo el clínico pone una marcha en el ángulo inferior de la escápula. Luego, el paciente se coloca en decúbito lateral del lado que va a ser testeado. El brazo de abajo queda flexionado por debajo de la cabeza y el brazo de arriba en contacto con la camilla para generar estabilidad (Fig 7.7)
  - **Posición del clínico:**
    El clínico se para por detrás del paciente y pone una mano justo debajo de la cresta ilíaca del paciente, lo que permite al clínico monitorear el movimiento de la pelvis durante la ejecución del test.
  - **Test:**
    El paciente extiende el brazo de abajo para alcanzar el tronco superior lateralmente. El movimiento se detiene cuando el clínico detecta movimiento pélvico. Se mide la distancia entre la camilla y la marca puesta en el ángulo inferior de la escápula. El ángulo inferior de la escápula debe quedar de 3.5 cm por encima de la camilla. La calidad y la suavidad de la curva espinal también se debe observar. Si el cuadrado lumbar está acortado, la columna lumbar permanece derecha.

Figure 7.7 Testing the quadratus lumborum with the patient in a side-lying position.

- **Test de flexión lateral del tronco en bípedo para evaluar la elongación del cuadrado lumbar:**
  Consiste simplemente en la observación de la curva de la columna durante la inclinación lateral del tronco activa. La curva de la columna tóracolumbar debe ser relativamente suave con la mayoría de la curva ocurriendo por encima de los segmentos lumbares (Fig. 7.8 a) debido a que hay mayor número de segmentos toráxicos que lumbares. Se debe observar cualquier fulcro abrupto desde el que ocurra una inflexión lateral primaria.
  - **Posición del paciente:**
    El paciente se para erecto con los brazos relajados a los lados

- **Posición del clínico:**
  El clínico se para detrás del paciente
- **Test:**
  El paciente hace una inflexión lateral a cada lado mientras el clínico observa la suavidad de la curva de la columna. Si el cuadrado lumbar está acortado, la columna lumbar parece derecha cuando el paciente se inflexiona al lado opuesto y se observa un fulcro por encima de L4-L5 (Fig. 7.8 b)

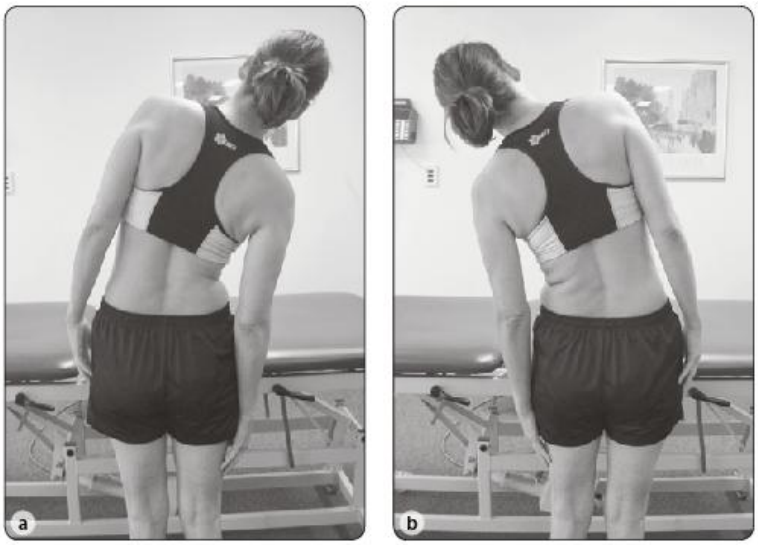

Figure 7.8 Testing of the quadratus lumborum. *(a)* Smooth spinal curve. *(b)* Curve fulcrums above L4-L5; note the fulcrum from which side bending occurs.

- **Test de extensibilidad de los músculos paraespinales:**
  Los paraespinales se encuentran generalmente sobreactivados en respuesta a la insuficiente actividad de los estabilizadores espinales profundos, los músculos abdominales, músculos del piso pélvico y glúteos. La sobreactivación también se encuentra cuando están acortados los flexores de cadera como en el síndrome cruzado inferior de Janda. Una clave para identificar unos paraespinales dominantes es el abultamiento de los mismos cuando el paciente está en bípedo o cuando está en decúbito prono. Otra forma es la identificación de la incapacidad para aplanar la columna lumbar cuando se está en decúbito supino. Un test confirmatorio es la extensión de cadera en prono (prone hip extensión) en el cual se puede apreciar una extensión lumbar incrementada o una anteversión pélvica.
  Así como el cuadrado lumbar, los paraespinales son difíciles de evaluar por sus múltiples niveles de inserción. Un test para su evaluación es el test modificado de Schober:
  - **Posición del paciente:**
    El paciente se encuentra en sedente con las caderas y rodillas flexionadas a 90^0 y con una ligera retroversión pélvica. El clínico hace una marca en el sacro a nivel de las espinas ilíacas postero superiores y otra marca 10 cms (otros proponen 15 cm y que el paciente esté en bípedo) por encima de la marca realizada en el sacro.
  - **Posición del clínico:**
    El paciente se para o se agacha detrás del paciente y pone sus manos en las crestas ilíacas para monitorear el movimiento pélvico del paciente cuando el paciente haga la flexión de columna.
  - **Test:**
    El paciente flexiona su columna hasta que se detecte movimiento pélvico. En este momento, el clínico mide la distancia entre las dos marcas al final del movimiento (Fig. 7.9). Una excursión de 6 cms o más sugiere una longitud normal de los paraespinales lumbares, sin embargo, es mejor usar una inclinómetro si se quiere una medida más objetiva de la flexión de columna.

Figure 7.9 Excursion with trunk flexion at the end of the movement.

- **Test de extensibilidad del músculo piriforme:**
  El piriforme es propenso al acortamiento debido a sus inserciones en sacro y en trocánter mayor del fémur. Los cambios de posición que se desvían del alineación ideal de la cintura pélvica y la cadera causan cambios del tono en el piriforme secundarios a su bajo umbral de excitabilidad. El piriforme junto a sus sinergistas: glúteo máximo, cuadrado femoral, obturadores y géminos, es un rotador externo de la cadera. Además asiste en la abducción de cadera y su extensión. Su rol se convierte en preponderante cuando los glúteos están débiles o inhibidos y, por tanto, el patrón de movimiento cambia del ideal.
  - **Posición del paciente:**
    El paciente se encuentra en supino con los miembros inferiores extendidos.
  - **Posición del clínico:**
    El clínico se para al lado de la pierna que va a ser testeada y pone la cadera de esta pierna en menos de 60^0 de flexión.
  - **Test:**
    El paciente estabiliza la pelvis aplicando presión a lo largo del eje longitudinal del fémur hacia la cadera. Mientras se aplica esta presión, el clínico aduce y rota medialmente la cadera (Fig. 7.10 a). El normal end feel es una resistencia suave gradual hacia el final del rango de movimiento. Si el músculo está acortado el end feel del movimiento será duro o abrupto y el paciente puede percibir un profundo dolor en la región de la nalga.
    Janda notó que el piriforme actúa como un rotador interno de cadera cuando la cadera está en flexión de más de 60^0 debido a su orientación en esa posición. Por tanto, el sugiere testear el piriforme a 90^0 de flexión de cadera. Esto se lleva a cabo de la misma manera descrita anteriormente pero con la cadera a 90^0 de flexión y en el momento de la aducción se lleva la cadera a rotación externa (Fig. 7.10 b)

Figure 7.10 *(a)* Piriformis test at 60° of hip flexion. *(b)* Piriformis test at 90° of hip flexion.

- **Palpación del músculo piriforme:**
  Se debe palpar en adición a la evaluación de su longitud para proveer una mayor información acerca de su grado de tensión e irritabilidad.

- **Posición del paciente:**
  El paciente se encuentra en decúbito prono con su cabeza relajada y los pies colgando de la camilla para asegurar una rotación neutra de las caderas.
- **Posición del clínico:**
  El clínico se para al lado de la pierna que va a ser testeada. Se usan cuatro marcas para establecer la posición y determinar la palpación del piriforme: la tuberosidad isquiática, la espina ilíaca anterosuperior, el trocánter mayor y la espina ilíaca posterosuperior (Fig. 7.11). El músculo se encuentra en la intersección de estas líneas formando una cruz.
- **Test:**
  Usando una posición aplanada de la mano, el clínico gentilmente sumerge su mano dentro de los músculos glúteos y los presiona caudalmente. El clínico, pone entonces la otra mano encima de la mano que está aplanada para palpar el piriforme. Un paciente sin irritación del piriforme siente sólo presión a esta maniobra. Un músculo piriforme acortado es extremadamente sensible y delicado a la palpación. En el caso de un piriforme irritado, con un nervio ciático atrapado, el paciente puede reproducir los síntomas de su ciática.

Músculos del cuarto superior:
Incluyen los músculos de la columna cervical, hombro y brazo. Los músculos que tienden al acortamiento son aquellos implicados en la respuesta flexora protectiva. El acortamiento del trapecio superior, músculos pectorales y suboccipitales en particular son la marca común del síndrome cruzado superior de Janda.

- **Test de extensibilidad del músculo pectoral menor:**
  Debido a sus inserciones en coracoides y en los márgenes superiores de la 3ª, 4ª y 5ª costillas, el pectoral menor inclina la escápula hacia anterior y asiste en la inspiración forzada (kendall). El acortamiento del pectoral menor deteriora la posición de la escápula que a su turno altera el acoplamiento de fuerza y el equilibrio muscular en la cintura del hombro. El acortamiento del pectoral menor se observa en el análisis postural como una translación excesiva anterior o una posición protraída humeral.
  - **Posición del paciente:**
    El paciente se encuentra en supino con las rodillas flexionadas y los brazos relajados a los lados. El clínico realiza una marca en el borde posterior del acromion y se mide la distancia entre la marca y la camilla.
  - **Posición del clínico:**
    El paciente ve las marcas del paciente desde una vista superior.
  - **Test:**
    La distancia normal entre el acromion y la camilla es de 2 cm (Sahrmann, 2002). Los niveles horizontales de los aspectos anteriores de los acromion pueden ser comparados uno con otro (Fig. 7.12). Los dos acromion deben estar al mismo nivel. Un acromion más alto indica un posible acortamiento del pectoral menor.

Figure 7.12 The pectoralis minor muscle length test.

- **Test de extensibilidad del pectoral mayor:**
  Un pectoral mayor acortado coloca al húmero en rotación interna y aducción que a su turno abduce la escápula desde la columna. Esto se puede observar al análisis postural como una rotación medial excesiva del hombro y protracción de la escápula. Además de cambiar el alineamiento del complejo del hombro, un pectoral mayor

acortado o hipertónico inhibe sus antagonistas, en este caso, los rotadores externos del hombro y los aductores escapulares a través de la inhibición recíproca del antagonista.

- **Posición del paciente:**
  El paciente se encuentra en supino con la articulación glenohumeral a ser evaluada al borde de la camilla. La escápula correspondiente está soportada por la camilla.
- **Posición del clínico:**
  El clínico se para al lado del hombro que va a ser testeado, mirando al paciente. El clínico posiciona su antebrazo en el esternón del paciente para estabilizar el tórax durante el test.
- **Test:**
  Las diferentes porciones del pectoral mayor se testean separadamente. El clínico logra esto cambiando el hombro a diferentes grados de abducción:
  - **Fibras esternales bajas:**
    El clínico abduce el brazo del paciente a 150^0 con una ligera rotación externa. La longitud normal de estas fibras del pectoral permiten al brazo del paciente descansar en una posición horizontal. Una ligera presión permite experimentar una resistencia de end feel (Fig. 7.13 a). El clínico debe palpar las fibras esternales mediales a la axila buscando irritación o tender. El acortamiento o hipertonicidad de estas fibras del músculo es indicado por la inhabilidad del brazo para alcanzar la posición horizontal o una palpación que produce tenderness en el paciente.

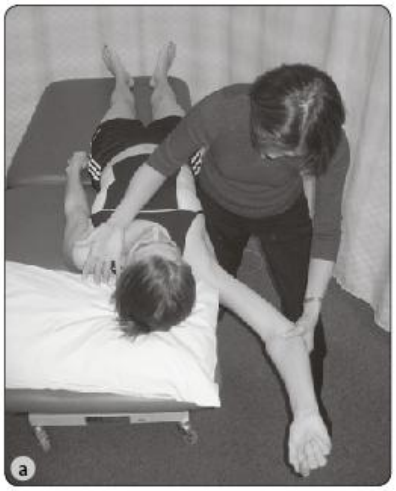

  - **Fibras esternales medias:**
    El clínico abduce el brazo del paciente a 90^0 y palpa las fibras del músculo a nivel del 2º espacio intercostal. La longitud normal de estas fibras permite al brazo del paciente descansar debajo de la horizontal (Fig. 7.13 b). Hay una ligera resistencia a la presión para alcanzar el end feel del movimiento y la palpación no produce tenderness.

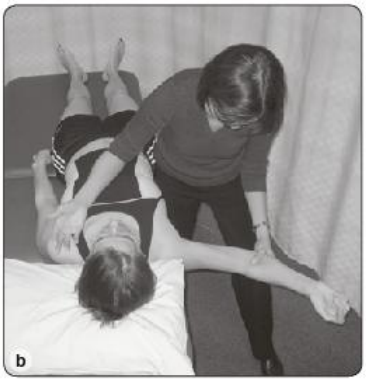

  - **Fibras claviculares:**
    El clínico pone el brazo del paciente en extensión cerca al cuerpo y permite al brazo descansar. La longitud normal de estas fibras permiten al brazo del paciente descansar por debajo de la horizontal (Fig. 7.13 c). El clínico aplica una presión gentil en sentido anteroposterior y caudal a través de la articulación glenohumeral así como también palpa las fibras ubicados inmediatamente inferior a la clavícula. La resistencia a esta presión debe ser gradual y las fibras no deben tener tenderness a la palpación.

Figure 7.13 Pectoralis major muscle length test for *(a)* lower sternal fibers, *(b)* midsternal fibers, and *(c)* clavicular fibers.

- **Test de extensibilidad del latísimo del dorso:**
  El latísimo del dorso es un músculo largo y plano que alcanza las seis últimas vértebras toráxicas, las últimas cuatro costillas, la fascia tóracolumbar desde el sacro y las vértebras lumbares y el labio externo de la cresta ilíaca hasta su inserción en el sulcus intertubercular del húmero. A razón de sus múltiples inserciones, el latísimo del dorso puede rotar medialmente, aducir y extender el húmero como también extender la columna lumbar e inclinar anteriormente la pelvis. Un latísimo del dorso acortado produce una rotación medial excesiva de los hombros y contribuye a decrecer el rango de movimiento hacia flexión del hombro.
  - **Posición del paciente:**
    El paciente se encuentra en supino con las caderas y rodillas flexionadas para relajar los paraespinales.
  - **Posición del clínico:**
    El clínico se hace al lado del brazo que va a ser testeado.
  - **Test:**
    El clínico eleva pasivamente el brazo del paciente hacia la cabecera de la camilla. La longitud normal del latísimo del dorso permite al brazo descansar en posición horizontal a la camilla con la columna lumbar plana en la tabla. El acortamiento de este músculo se indica cuando el brazo descansa por encima de la horizontal a la camilla o por una compensación de la columna lumbar que va hacia la extensión (Fig. 7.14)

Figure 7.14 Tightness of the latissimus dorsi.

- **Test de extensibilidad del trapecio superior:**
  Las fuerzas de acoplamiento entre el trapecio superior, medio e inferior proveen la estabilización dinámica de la escápula contribuyendo a la rotación superior de la escápula necesaria para la elevación del hombro. Una elevación escapular excesiva y una inadecuada rotación superior frecuentemente resultan de un acortamiento del trapecio superior y una debilidad del trapecio medio e inferior. Este desequilibrio en las fuerzas de acoplamiento afecta no solo el cinturón del complejo del hombro sino también la columna cervical debido a las inserciones del trapecio superior sobre la línea nucal superior, ligamento nucal y procesos espinosos.
  El acortamiento del trapecio superior o su hipertonicidad, está frecuentemente asociada con el hombro gótico que se observa en el análisis postural. Otro indicador de un acortamiento del trapecio superior es una elevación del hombro excesiva antes de los 60^0 de abducción del hombro.
  - **Posición del paciente:**
    El paciente se encuentra en supino con las caderas y rodillas flexionadas para relajar los paraespinales
  - **Posición del clínico:**

El clínico se sienta o se para a la cabecera de la camilla mirando al paciente. El clínico flexiona entonces totalmente la cabeza del paciente e inflexiona lateralmente la cabeza del paciente al lado contrario del que quiere ser testeado y finalmente rota la cabeza hacia el lado que quiere ser testeado. La posición de la cabeza del paciente es soportada en el lado que no está siendo testeado por el antebrazo y la mano del clínico o gentilmente soportada por el abdomen del clínico.

- **Test:**
  Mientras se mantiene estabilizada la cabeza del paciente en la posición antes descrita, el clínico deprime el complejo del hombro en el lado testeado aplicando una presión caudal en el acromion y la clavícula (Fig. 7.15). La longitud del trapecio superior es evaluada cualitativamente notando la resistencia al end feel del movimiento. Debe haber un end feel gradual en lugar de ser abrupto. El trapecio superior puede ser palpado en el vientre muscular en el área medioclavicular. Los lados derecho e izquierdo deben ser comparados. El clínico puede selectivamente incrementar la tensión en las fibras superiores del trapecio superior adicionando una rotación del cuello ipsilateral.

Figure 7.15 Muscle length testing of the upper trapezius.

- **Test de extensibilidad del elevador de la escápula:**
  El elevador de la escápula y su sinergista, el trapecio superior, son potentes elevadores de la cintura del hombro. Adicionalmente, el elevador de la escápula es un importante rotador inferior de la escápula, lo cual puede perjudicar el movimiento ideal del hombro hacia la elevación total. Un acortamiento del elevador de la escápula está asociado a una escotadura del elevador en el análisis postural y una elevación excesiva del hombro antes de los 60^0 de abducción del hombro.
  - **Posición del paciente:**
    El paciente se encuentra en supino con caderas y rodillas flexionadas para relajar los paraespinales.
  - **Posición del clínico:**
    El clínico se para o se sienta a la cabecera de la camilla mirando al paciente. Se posiciona la cabeza de la misma forma que para el testeo de la longitud del trapecio superior; sin embargo, para el elevador de la escápula, la cabeza se rota para el mismo lado de inflexión de la cabeza, es decir, contralateralmente al lado que va a ser testeado (Fig. 7.16)
  - **Test:**
    El clínico evalúa la calidad de la resistencia ofrecida al movimiento y compara la resistencia del lado izquierdo y el derecho. Para buscar por puntos de tender, el clínico palpa el elevador de la escápula en el área del ángulo superior de la escápula.

Figure 7.16 The levator scapulae muscle length test.

- **Test de extensibilidad del esternocleidomastoideo:**
  La flexión de la cabeza es llevada a cabo primariamente por el largo de la cabeza, largo del cuello y recto de la cabeza. Estos músculos son asistidos secundariamente por el esternocleidomastoideo y los escalenos anteriores. Cuando los músculos flexores profundos de la cabeza primarios están débiles, los músculos secundarios asumen un papel primario en el movimiento, resultando en hiperextensión de la columna cervical durante el test patrón de movimiento de flexión de la cabeza de Janda. El acortamiento de los esternocleidomastoideos, están asociados con antepulsión de cabeza en el análisis postural, como también prominencia del esternocleidomastoideo a medio camino de su inserción distal.
  - **Posición del paciente:**
    El paciente se ubica en supino con la cabeza por fuera de la camilla. El clínico soporta la cabeza del paciente.
  - **Posición del clínico:**
    El clínico se para a la cabecera de la camilla soportando la cabeza del paciente. Por la vulnerabilidad de las arterias vertebrales y el estrés que se impone a estas arterias en esta posición, se debe desarrollar el test de insuficiencia de la arteria vértebrobasilar primero.

TEST DE LA ARTERIA VERTEBRAL (TEST DE KLEIN):

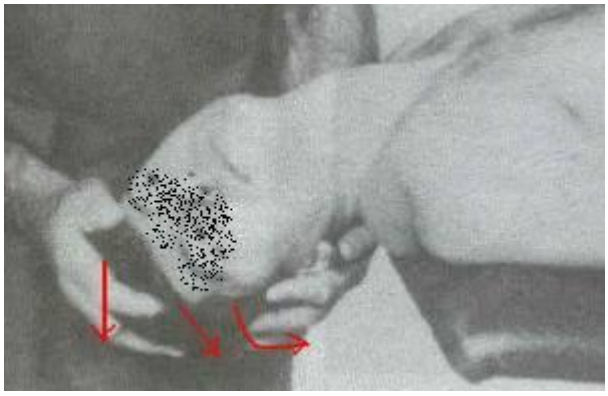

Provocar síntomas para descartar los riesgos del tratamiento debidos a la insuficiencia de la arteria vertebral. Estos síntomas pueden incluir nistagmus, mareo, visión o audición alteradas, percepción de olores o sabores alterada o habla ininteligible. Vigilar los síntomas a lo largo del movimiento.

Se comienza el test con movimientos activos de inclinación de cuello desde la sedestación y combinándolos con rotaciones hacia el lado de la inclinación. Este test aplicado en sedestación forma parte de la batería de test activos de movimiento cervical.

Posteriormente se puede hacer el test con el paciente en decúbito supino con la cabeza sobresaliendo del borde de la mesa, se sujeta la cabeza del paciente con las manos. Extender, inclinar y rotar la cabeza manteniendo las posiciones a un lado y al otro. Vigilar los síntomas.

El test revela si la arteria vertebral irriga el cerebro con flujo adecuado La arteria a valorar es la del lado de la inclinación ya que la otra está estirada y con poco flujo previo.

Si se despiertan los síntomas descritos habrá positividad del test y estarán contraindicados los tratamientos manuales.

- **Test:**
  Una vez el test de insuficiencia de la arteria vértebrobasilar haya resultado negativo, el clínico rota primero la cabeza del paciente al lado contralateral del lado que pretende ser testeado y gradualmente extiende la cabeza soportándola todo el tiempo y se evalúa el end feel.

Figure 7.17 The SCM muscle length test.

Hipermovilidad:

La hipermovilidad constitucional es un síndrome clínico vago no progresivo que es caracterizado por una laxitud generalizada del tejido conectivo, músculos y ligamentos en particular. Involucra el cuerpo entero, aunque no todas las áreas son afectadas con el mismo alcance. Se encuentra más frecuentemente en mujeres que en hombres e involucra típicamente la parte superior del cuerpo. El signo clásico de la hipermovilidad es un excesivo rango de movimiento en varias articulaciones del cuerpo. Otros signos incluyen un bajo tono muscular a la palpación y un evidente decrecimiento del trofismo muscular y muy pobre respuesta de hipertrofia incluso con ejercicios de sobrecarga intensos. Las personas con hipermovilidad constitucional pueden desarrollar hipertono muscular y acortamientos como mecanismo compensatorio para estabilizar las articulaciones inestables, particularmente, aquellas articulaciones que soportan el peso corporal. Cuando un músculo está acortado, un estiramiento suave y gentil, si es necesario, se puede realizar. Los músculos en el síndrome de hipermovilidad constitucional tienden a tener bajo tono muscular y, en general, debilidad muscular. Por tanto, son más propensos al sobreuso y a desarrollar más probablemente puntos gatillo. La relajación e inhibición de estos puntos gatillo son imperativos.

La evaluación de la hipermovilidad se realiza por evaluación del tono muscular por palpación y evaluación del rango de movimiento articular. Sin embargo, en la clínica, los test de rango de movimiento son usualmente suficientes para proveer información acerca del estatus de hipermovilidad del paciente. Los test más útiles de la parte superior del cuerpo incluyen el cruce de brazos alto (Fig. 7.18 a), tocar las manos por detrás de la espalda (Fig. 7.18 b), extensión del codo (Fig 7.18 c) y hiperextensión del pulgar (Fig 7.18 d). En la parte inferior del cuerpo, el test más utilizado es la flexión del tronco adelante (bending forward, Fig 7.18 e), el test straight leg raise, para la medición de la longitud de los isquiotibiales (Fig. 7.18 f) y la dorsiflexión del tobillo (Fig. 7.18 g)

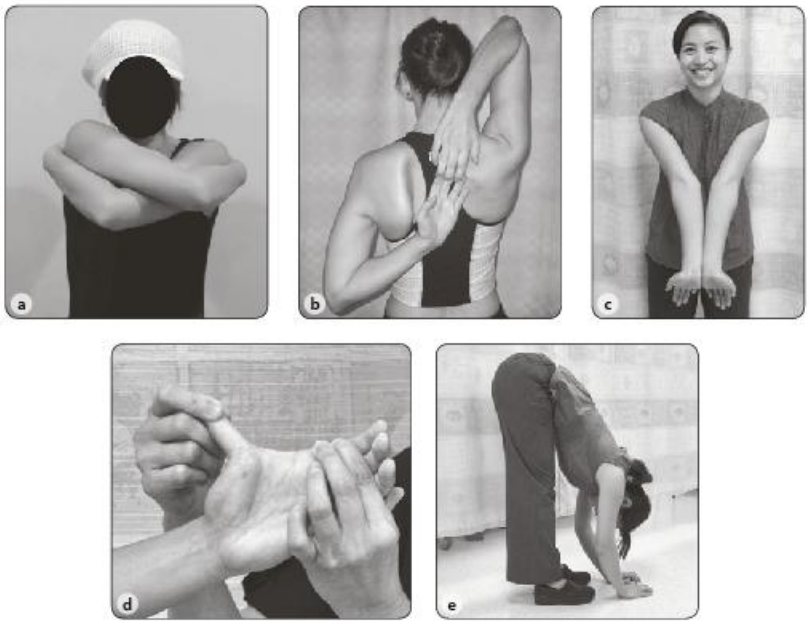

Figure 7.18 Hypermobility tests. *(a)* High arm cross. *(b)* Touching the hands behind the back. *(c)* Elbow extension. *(d)* Hyperextension of the thumb. *(e)* Forward bending.

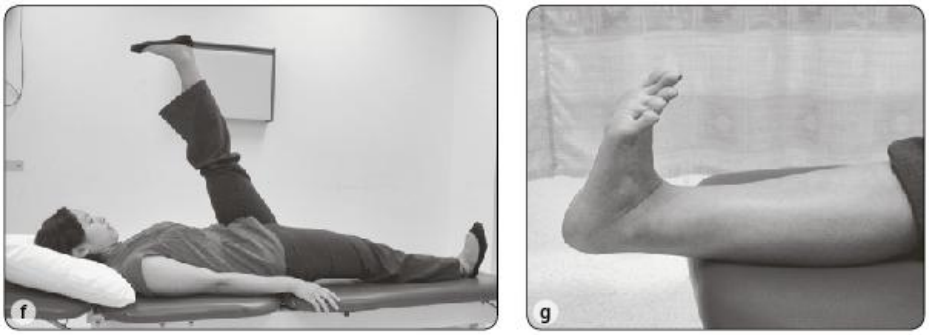

Figure 7.18 *(continued)* Hypermobility tests. *(f)* Straight-leg raise. *(g)* Ankle dorsiflexion.

EVALUACIÓN DEL TEJIDOS BLANDOS (capítulo 8):

El paso final en la evaluación funcional es la valoración del tejido blando por palpación. Se desarrolla después de la evaluación postural, de la evaluación del balance, de los patrones de movimiento y de la evaluación de la longitud muscular y fuerza muscular. Se desarrolla al final de la evaluación ya que esta evaluación puede ser facilitadora y dolorosa proporcionando una información no precisa acerca de la patología funcional. Esta evaluación incluye la valoración de puntos gatillo (Trigger points: TrPs), puntos tender así como el examen de tejidos blandos.

La disfunción muscular se manifiesta a sí misma con un aumento anormal del tono muscular, el cual puede estar incrementado (hipertono) o decrecido (hipotono). El término *disfunción muscular global* o *tono muscular global* es usado para describir el escenario clínico en el cual uno o varios músculos enteros sufren cambios anormales en el tono. A diferencia de la disfunción muscular global, el trigger point es un tipo de disfunción focal y localizada. Los trigger points son área focales de hipertonicidad que no producen dolor al movimiento pero que producen dolor a la palpación. Son bandas tensas localizadas hiperirritables dentro del músculo (Travell and Simons, 1999) (Mense and Simons, 2001). La longitud y el tono muscular global de los músculos que albergan trigger points no tiene que ser necesariamente anormal, sólo una o más subsecciones del músculo pueden estar afectadas. Estas bandas tensas hipertónicas tienen un umbral bajo de estimulación y tienden a contraerse primero pero ineficientemente en el movimiento voluntario. Este tipo de disfunción muscular local típicamente está asociado con el síndrome de dolor miofascial (MPS: miofascial pain síndrome)

El cerebro controla todos los movimientos del cuerpo a través de los músculos. Por tal razón, de esto se sigue que las alteraciones en el tono muscular son respuestas reflejas neurológicas típicas a la irritación de nervios espinales, articulaciones, discos, músculos o ligamentos (Mense and Simons, 2001). Estas respuestas conducen a un arco reflejo de inhibición recíproca para la protección y subsiguientemente causa el empeoramiento de la función del sistema motor (Janda, 1986 y 1991). Estas respuestas reflejas típicamente se observan en las herniaciones agudas de disco intervertebral en las cuales se produce una inhibición de los multífidos y una irritación concurrente y de protección muscular en el erector espinal superficial. Otro ejemplo típico de estas respuestas reflejas protectoras se observa en las rupturas del cruzado

anterior cuando se produce la inhibición del cuádriceps concurrentemente con una excitación o hipertonicidad de los isquiotibiales. Un músculo puede también ser inhibido de manera refleja cuando su antagonista es activado como se describe en la ley de inhibición recíproca de Sherrington. Los trigger points encontrados en músculos hipotónicos globales como el glúteo medio, han sido descritos por Janda como *áreas de incoordinación muscular* (Jull and Janda, 1987). Este tipo de incoordinación muscular probablemente son debidas a alteraciones en el control neural del tono muscular.
Los dos libros de texto de Travell and Simons (1999) proveen un entendimiento completo y comprensivo de la disfunción muscular focal, trigger points y los patrones de dolor miofascial encontrados comúnmente en varios síndromes de dolor regional. Los trigger points encontrados en la disfunción muscular focal están asociados con el síndrome de dolor miofascial. Estos trigger points miofasciales ocurren en un patrón característico para cada músculo esquelético en el cuerpo humano (Travell and Simons, 1999). Como los patrones de los dermatomas vistos en las raíces nerviosas inflamadas, los patrones de dolor miofasciales referidos pueden servir como un importante criterio diagnóstico.
El capítulo 3 de este libro describió las cadenas de trigger points (Hong and Simons, 1992) y las cadenas nociceptivas de Lewit de puntos tender y trigger points (Lewit, 2007).

Table 3.3 Tonic and Phasic Chains of the Upper and Lower Quarter

Coactivation chains	Upper quarter	Lower quarter
Functional movements	Prehension, grasping, reaching	Creeping, crawling, gait
Tonic chain	Flexion Internal rotation Adduction Pronation	Plantar flexion Inversion Flexion Internal rotation Adduction
Phasic chain	Extension External rotation Abduction Supination	Dorsiflexion Eversion Extension External rotation Abduction

Un trigger point clave en un músculo particular puede inducir un trigger point satélite en otros músculos que están funcionalmente relacionados al músculo que alberga el trigger point clave. La inactivación de un trigger point clave frecuentemente inactiva espontáneamente el trigger point satélite.
Los clínicos deben considerar los trigger points y los puntos tender como indicadores o síntomas en lugar de considerarlos una patología. Por ejemplo, los trigger points y los puntos tender asociados con la fibromialgia (FM) pueden ser un síntoma de una patología neuromuscular subyacente. Frecuentemente los clínicos pueden evaluar la efectividad de un tratamiento evaluando la tenderness de estos puntos antes y después del tratamiento. Si el punto decrece en dolor después del tratamiento, el tratamiento puede tener un efecto global positivo. El tratamiento directo de los trigger points incluye sprays y estiramiento, calor y estimulación eléctrica (TENS), terapia interferencial y rangos de movimiento activos. La combinación de estos tratamientos, así como la compresión isquémica son efectivos en la disminución del dolor de los trigger points (Hou et al, 2002).
Este capítulo comienza con una descripción de los trigger points encontrados comúnmente en los síndromes de dolor miofascial y distingue estos trigger points de los puntos tender encontrados comúnmente en la fibromialgia. La etiología y la patofisiología de ambos: trigger points y puntos tender están resumidos basados en la evidencia disponible actualmente. Además se presenta el concepto de *kinesiología del desarrollo* para proveer un mayor entendimiento de la correlación y el interjuego de los componentes del sistema motor y cómo una alteración de su equilibrio o un desequilibrio muscular frecuentemente se manifiesta como cadenas de trigger points. La última parte de este capítulo, describe la evaluación palpatoria de los tejidos blandos para músculos tónicos claves que tienden a convertirse en músculos acortados o hipertónicos como se describe en los síndromes cruzados superior e inferior de Janda.

Características de los trigger points:
Los trigger points activos frecuentemente se manifiestan como dolor que el paciente describe como su principal queja. Los trigger points latentes exhiben las mismas características de los trigger points activos, aunque a un menor grado. Además, los trigger points latentes no reproducen las quejas y síntomas primarios del paciente. Sin embargo, ambos pueden causar disfunción motora significativa. Un trigger point se activa por un abuso mecánico del músculo en forma de sobrecarga

muscular sea aguda, sostenida o por trauma repetitivo. Los trigger points se encuentran en pacientes que se quejan de dolor. La palpación manual profunda de un trigger point activo reproduce el dolor del paciente. Por otro lado, los trigger points latentes pueden residir en músculos que activamente no están causando los síntomas. Los pacientes generalmente no perciben cualquier síntoma espontáneo de un trigger point latente en reposo o durante las actividades de la vida diaria. Sin embargo, el dolor de un trigger point latente puede convertirse en familiar o aparente cuando es provocado por la palpación profunda. Un trigger point agudo puede revertirse espontáneamente a un estado latente cuando los factores que lo perpetúan cesan de irritar el tejido (Travell and Simons, 1999) (Mense and Simons, 2001). Los síntomas de dolor pueden desaparecer pero los trigger points latentes pueden ser reactivados cuando el músculo es inducido a estrés. Esto puede explicar la recurrencia de episodios similares de dolor en varios años. Los síntomas asociados con trigger points miofasciales incluyen dolor, debilidad, parestesias, pérdidas de coordinación y decrecimiento de la tolerancia al trabajo.

Los trigger points activos son comunes en músculos posturales en el cuello, hombro, cintura pélvica y músculos masticatorios. También, frecuentemente se involucran el trapecio superior, el elevador de la escápula, el esternocleidomastoideo, escalenos y cuadrado lumbar. Incidentalmente, estos mismos músculos son los mismos músculos reconocidos por Janda como tónicos siendo propensos al acortamiento y la hipertonicidad.

El tipo de dolor descrito por el paciente aporta la clave sobre la fuente del dolor. Pacientes con trigger points miofasciales activos frecuentemente describen el dolor como generalizado con pobre localización. Sin embargo, el dolor localizado puede evidenciarse con la palpación profunda sobre el nodo del trigger point. Pacientes con dolor miofascial, pueden describir dolor referido o una percepción de dolor en una parte del cuerpo que es anatómicamente distante del punto generador de dolor. La severidad, constancia y alcance del dolor referido depende de la irritabilidad o sensibilidad del trigger point. Frecuentemente, el dolor miofascial, pero no siempre, ocurre dentro del mismo dermatoma, miotoma o esclerotoma en el que el trigger point aparece (Travell and Simons, 1999) (Mense and Simons, 2001). Un trigger point activo miofascial puede alterar la coordinación motora, como es visto en pacientes que se quejan de episodios de giving way en la rodilla. Este giving way es causado por un trigger point en el vasto medial que produce una inhibición profunda del cuádriceps. Debido a su naturaleza referida (que irradia su acción), los trigger points pueden influenciar músculos a considerable distancia. Además, los trigger points pueden causar rigidez y debilidad de los músculos involucrados. La rigidez (stiffness) miofascial del músculo es frecuentemente reportada después de la inactividad o reposo en una posición sostenida.

Trigger points versus puntos tender:

Los puntos tender y los trigger points se deben distinguir para un tratamiento efectivo. Los puntos tender asociados con fibromialgia están diseminados y no son específicos. La etiología de los puntos tender todavía es desconocida y es incierto cuáles tejidos blandos específicos están alterados en estos pacientes. Por tanto, el tratamiento local a estos puntos tender es inefectivo. Por otro lado, el tratamiento específico de los trigger points asociado con el dolor miofascial frecuentemente es dramáticamente efectivo debido al hecho de que el dolor miofascial es generado por la disfunción muscular (Schneider, 1995). Los puntos tender se encuentran frecuentemente en la fibromialgia una condición caracterizada por la diseminación del dolor en tejidos blandos no específicos y un umbral bajo de dolor a cualquier tipo de palpación firme de los músculos y los tejidos blandos. Los estudios de biopsias de puntos tender no han mostrado anormalidades significativas o cambios tisulares de los tejidos miofasciales en el área que produce dolor, un hallazgo que ha conducido a la teoría actual de que los pacientes con fibromialgia tienen una disfunción en el procesamiento del dolor por el sistema nervioso central y no una disfunción en los tejidos blandos periféricos. La fibromialgia es una enfermedad sistémica y se ha hipotetizado que es causada por una disfunción en el sistema límbico y en el sistema neuroendocrino. Frecuentemente requiere un tratamiento multidisciplinario que incluye psicoterapia, medicaciones antidepresivas y un moderado régimen de ejercicio (Salter, 2002) (Hendriksson, 2002) (Schneider, 1995) (Travell and Simons, 1999)

Por otro lado, el síndrome de dolor miofascial (MPS) es una condición con patrones de dolor regionales típicamente referidos caracterizado por trigger points. Los trigger points del dolor miofascial se encuentran dentro de bandas tensas de músculo esquelético y tienen una textura nodular característica a la palpación. Se ha pensado que los trigger points se desarrollan después de trauma, sobreuso o espasmos prolongados de los músculos. En los estudios de biopsias, muestran anormalidades bioquímicas e histológicas específicas y muestran picos de actividad eléctrica espontánea mientras los tejidos adyacentes permanecen con actividad eléctrica silente (Mense and Simons, 2001) (Hong and Simons, 1992) (Travell and Simons, 1999). La descripción de Janda de los trigger points miofasciales como incoordinación muscular (Janda, 1991), parece ser totalmente apropiada dado el hecho de que las características del músculo afectado muestran áreas hipertónicas rodeadas de áreas de fibras musculares normotónicas adyacentes. Así, los trigger points del dolor miofascial responden frecuentemente a los métodos de tratamiento manual tales como la liberación del trigger point por presión (formalmente

conocida como compresión isquémica), estiramiento específico y relajación post-isométrica (Travell and Simons, 1999) (Janda, 1987) (Janda, Frank and Liebenson, 2007). La tabla 8.1 resume las diferencias entre trigger points y puntos tender.

Table 8.1 Characteristics of Tender Points and Trigger Points

	Tender points	TrPs
EMG	No abnormalities in myofascial tissues in the area of complaint	Spikes of spontaneous electrical activity while the adjacent tissue remains silent
Tissue texture	No tissue texture change; tissue merely exhibits tenderness or hyperalgesia upon light palpation	Distinct palpable small nodules found within a taut band of muscle tissue
Location	Pervasive tenderness and global hyperalgesia	Any skeletal muscle but especially muscles that are prone to repetitive overuse (microtrauma) or frank injury (macrotrauma)

Tanto los trigger points como los puntos tender son igualmente sensibles al dolor a nivel cutáneo, subcutáneo e intramuscular; sin embargo, los trigger points miofasciales son anormalmente dolorosos (tender) en sitios muy circunscritos, los cuales se encuentran invariablemente en la mitad del vientre muscular de los músculos esqueléticos (Hong, 1999) (Travell and Simons, 1999) y en sitios específicos referidos. Por otro lado, la sensibilidad anormal de estos puntos en pacientes con fibromialgia es diseminada, sin patrón específico de ubicación. Los músculos que albergan los trigger points frecuentemente se sienten tensos a causa de los pequeños nódulos palpables o bandas tensas dentro del mismo músculo, mientras que los músculos de un paciente con tenderness diseminada, frecuentemente se sienten suaves (Travell and Simons, 1999)

Desarrollo de una aproximación kinesiológica a los trigger points:

La aproximación desde un desarrollo kinesiológico provee un entendimiento en conjunto de la correlación y la interrelación de todos los componentes del sistema motor. Los humanos son inmaduros en el nacimiento, tanto en función como en morfología. Después del nacimiento, el desarrollo continúa tanto en función como en morfología y se completa a la edad de los 4 años, cuando la función motora gruesa alcanza su total madurez. La forma de la articulación coxofemoral, el arco plantar y la curva espinal en un recién nacido cambia durante el curso del desarrollo normal. El desarrollo motor en la infancia es automático y depende de la orientación óptica y las necesidades emocionales del niño. El desarrollo motor está genéticamente determinado y las funciones motoras se desarrollan a un nivel automático y subconsciente. El desarrollo morfológico del esqueleto así como las posiciones articulares y postura dependen grandemente de la función estabilizadora de los músculos, necesaria para generar posteriormente el movimiento. Cada articulación tiene un buen determinado movimiento como parte de un patrón motor. La estructura anatómica determina el ideal biomecánico del movimiento articular. Cada posición que una articulación adopta está dinámicamente controlada por partes específicas del músculo que estabiliza la articulación en un momento dado. La posición y estabilización de las articulaciones a través de la actividad muscular coordinada entre los músculos tónicos que son viejos filogenéticamente hablando (flexores) y los filogenéticamente más jóvenes denominados músculos fásicos (extensores) resulta del control del sistema nervioso central. La función muscular que es codificada a través de programas motores desarrollados a medida que el sistema nervioso madura. La alteración del equilibrio entre los músculos fásicos y tónicos por lesiones del SNC, inmadurez, dolor, trauma, patrones habituales o sobreuso repetitivo resulta frecuentemente en una dominancia del sistema tónico, es decir, los músculos que tienden al acortamiento y la hipertonicidad.

Cuando el sistema tónico domina, hay siempre una inhibición correspondiente de los músculos fásicos como también una inhibición de la función postural del diafragma y los músculos del piso pélvico (Jull and Janda, 1987) (Lewit, 1999, 2007) (kolar, 2001, 2007). La alteración del equilibrio entre los sistemas tónico y fásico o el desequilibrio muscular se manifiesta frecuentemente como lesiones dolorosas en forma de trigger points. Mientras que típicamente son más prevalentes en los músculos tónicos, los trigger points pueden existir tanto en músculos tónicos y fásicos debido a sus interconexiones anatómicas funcionales. La propagación de estos trigger points o cadenas nociceptivas dependen primariamente de la cronicidad de la disfunción. (Lewit, 1999, 2007) describió la cadena nociceptiva relacionada a los trigger points a lo largo del cuerpo. Las cadenas nociceptivas se desarrollan con la progresión del tiempo y la cronicidad de la disfunción dolorosa. Lewit observó que las personas con dolor crónico generalmente exhiben trigger points en un lado del cuerpo. El postuló que la diseminación de la disfunción muscular a lo largo de un lado del cuerpo está relacionada con el balance corporal. Por

ejemplo, para empujar un objeto con la mano derecha se requiere la estabilización de la cintura del hombro y la cintura pélvica derecha mientras se está en bipedestación. La cabeza también es estabilizada por el complejo del hombro derecho. Esta cadena es principalmente unilateral y característica de las condiciones de dolor crónico. El lado contralateral demuestra frecuentemente una disminución marcada en respuesta y actividad. A la palpación los trigger points se encuentran normalmente en un lado del cuerpo, como se muestra en la tabla 8.2

Table 8.2 The Trigger Point or Nociceptive Chain

Trigger point location	Associated TrP chains
Cervical area	SCM, scalene, deep extensors of the craniocervical junction, splenius, upper trapezius, levator scapulae
Thoracic area	Pectoralis major, pectoralis minor, diaphragm, subscapularis, serratus anterior, iliocostalis
Lumbar (abdominal) area	Abdominal muscles (rectus abdominis, obliques), longissimus, quadratus lumborum, psoas major
Pelvic girdle	Pelvic floor, diaphragm, short adductors, hamstrings, glutei (maximus, medius), piriformis, rectus femoris, iliacus, TFL
Lower extremity	Long toe extensors, tibialis anterior, soleus, short toe flexors and extensors
Shoulder girdle	Subscapularis, infraspinatus, supraspinatus, deltoids, teres major, triceps long head
Forearm and hand	Pronators, supinators (biceps brachii), long and short finger extensors and flexors

Adapted, by permission, from K. Lewit, 2007, Managing common syndromes and finding the key link. In *Rehabilitation of the spine*, edited by C. Liebenson (Philadelphia, PA: Lippincott, Williams, and Wilkins), 784.

Kolar (2001, 2007) propuso que el funcionamiento de cualquier músculo es determinado no sólo por su función específica o acción sino también por y de manera más importante por su estabilización. Una estabilización insuficiente es frecuentemente la causa de la disfunción muscular. Se acepta generalmente que la estabilidad proximal es necesaria para los movimientos distales. Por ejemplo, la calidad de la flexión radiocarpina depende de la estabilidad del hombro, lo que a su turno dependerá de la estabilidad abdominal del tronco. Así, la condición de los músculos abdominales repercutirá en el movimiento de flexión radiocarpiana.

Los cambios localizados en la tensión muscular afectan la función articular vía los desequilibrios de fuerzas de acoplamiento y viceversa. La reacción en cadena de las diferencias en la tensión muscular local, especialmente de aquellos músculos que albergan trigger points, no se dan de forma aleatoria. Un trigger point nunca es un fenómeno aislado, siempre tiene una cadena de interconexión con otros trigger points. Cuando se libera un trigger point clave, la cadena de interconexión de trigger points también se libera. Un trigger point congela o inmoviliza una articulación en una determinada posición y también cambia su patrón articular. Un trigger point que se encuentra en un área de un músculo que estabiliza una posición articular específica, afecta las secciones correspondientes del músculo, así como a los músculos que se conectan funcionalmente con el músculo que alberga al trigger point. Por ejemplo, para mantener una posición dada del brazo (Fig. 8.1), se deben contraer fibras específicas del pectoral mayor; mientras tanto, el punto de inserción del pectoral mayor es estabilizado por la activación de otros músculos relacionados funcionalmente, tales como los músculos abdominales, aductores escapulares, serrato anterior e incluso músculos de la cadera. Por tanto, cuando el pectoral mayor alberga un trigger point, no es infrecuente encontrar otros trigger points satélites asociados en los músculos que están relacionados funcionalmente al pectoral mayor.

Adicionalmente, la cercana interacción entre las restricciones articulares y los trigger points musculares pueden aumentar o perpetuar la disfunción. Por ejemplo en la postura de antepulsión de cabeza, las restricciones de movimiento a nivel de la unión cérvicocranial frecuentemente se relacionan al hipertono o acortamiento de los músculos extensores cérvicocraneales y los esternocleidomastoideos. La cabeza es estabilizada por músculos de la cintura escapular, la que a su turno es equilibrada por el tronco y las extremidades inferiores. Así, una disfunción en cualquier parte del sistema neuromúsculoarticular nunca es localizado y afecta la función y el movimiento de toda o parte de una cadena cinética entera. La tabla 8.3 provee un ejemplo del efecto que una postura de antepulsión de cabeza tiene sobre los trigger points a lo largo del cuerpo.

Figure 8.1 The pectoralis major when a patient is in a side-lying position.

Table 8.3 Trigger Points and Joint Dysfunction in the Forward Head Posture

Area	TrPs and joint dysfunction
Cervical area	Hypertonic or short SCM muscles and deep craniocervical extensors produce reclination at the craniocervical junction and movement restrictions. TrPs occur in the upper trapezius and levator scapula and produce associated movement restrictions at the cervicothoracic junction.
Thoracic area	TrPs occur in the pectoralis major, diaphragm, and dorsal erector spinae and restrict movement of the thoracic spine and rib cage. An inspiratory position of the rib cage is often observed in rib cage and thoracic spine stiffness due to the dominance of the accessory inspiratory respiratory muscles over the diaphragm.
Lumbar area	Most prominent TrPs in the rectus abdominis are particularly painful and are found at the attachments at the lower arch of the ribs, xiphoid, pubic symphysis, erector spinae, and gluteus maximus. TrPs are often found in the pelvic floor, psoas, quadratus lumborum, and adductors. Movement restrictions are often found at the lumbar and hip joints.
Lower extremity	TrPs occur in the biceps femoris with movement restrictions at the fibular head and occur in the short plantar flexors (soleus) with movement restrictions at the tarsometatarsal joints.

Adapted, by permission, from K. Lewit, 2007, Managing common syndromes and finding the key link. In *Rehabilitation of the spine*, edited by C. Liebenson (Philadelphia, PA: Lippincott, Williams, and Wilkins), 784.

Evaluación de las cadenas de trigger points y tender points:

La primera regla para la palpación es que el músculo debe estar lo más relajado posible. El conocimiento anatómico y la mecánica de las acciones musculares son importantes para la localización de los músculos. Si para la localizción del músculo el paciente le ayuda al clínico generando una contracción del mismo, después de esta contracción se debe generar un estado de total reposo antes de iniciar la palpación.

- **Técnicas de palpación:**
  Travell and Simons (1992, 1999) han defendido tres técnicas de palpación claves para la evaluación morfológica de los trigger points: palpación plana, en chasqueo o castañeo de dedos y en pinza. Aunque estos métodos son diferenciados por propósitos de enseñanza, los clínicos los usan indeferenciadamente una vez desarrollan la experticia. Todas necesitan que el músculo esté lo más relajado posible antes de la palpación.
  - **Palpación plana:**
    En este tipo, el clínico utiliza las almohadillas de los dedos para moverse sobre la orientación de las fibras musculares mientras comprime sobre una base firme u ósea subyacente (Fig. 8.2). Este movimiento permite la detección de cambios en las estructuras subyacentes. De esta manera, los trigger points pueden ser atrapados y los nódulos identificados. Más adelante, una compresión directa sobre el nódulo,

frecuentemente provoca una respuesta dolorosa del paciente y concomitantemente se evoca un patrón referido estereotipado. La palpación plana funciona bien en músculos extensos y planos, como también en músculos que no son fácilmente accesibles tales como el diafragma o el psoas mayor.

Figure 8.2 Flat palpation.

- **Palpación en chasqueo o castañeo de dedos:**
  Cuando se detecta una banda tensa por medio de una palpación plana, el clínico usa un dedo rígido para desarrollar un chasqueo transverso rápido de la banda tensa (Fig. 8.3). El movimiento del castañeo es parecido al utilizado para puntear una cuerda de una guitarra, exceptuando que en la palpación de chasqueo castañeo, se mantiene el contacto con la superficie. Se provoca un tirón nervioso cuando se evoca o provoca un trigger point con esta técnica. Esta técnica es muy efectiva en músculos superficiales y largos tales como el erector espinal o el recto abdominal.

Figure 8.3 Snapping palpation.

- **Palpación en pinza:**
  Para asumir esta posición, el pulgar y un dedo rígido forman una C (Fig. 8.4). El tejido objetivo es pinzado para localizar trigger points entre el pulgar y el dedo rígido mientras se le permite al tejido rolar entre los dedos. El clínico evalúa las bandas tensas locales y la respuesta local al tirón.

Figure 8.4 Pincer palpation.

- **Procedimientos para la palpación:**
  Se le indica al paciente qué esperar de la palpación profunda de los músculos. Se le pregunta luego al paciente para que evalúe la presión: si siente presión o dolor y cómo lo compara de un hemicuerpo al otro hemicuerpo. Incluso, se le puede pedir que lo mida en una escala análoga de 0 a 10. Usando las almohadillas de los dedos como en la técnica de palpación plana, el clínico aplica una presión firme y gradual al músculo mientras examina el tono y textura del tejido blando. El clínico repite el procedimiento en el otro lado mientras el paciente compara la presión entre ambos lados. El clínico debe tener especial cuidado de usar la misma presión en ambos lados al palpar las cadenas de trigger points. El clínico procede entonces a testear otros músculos en la cadena como se muestra en la figura 8.5, tomando nota de cómo se ligan los trigger points. Un diagrama es útil para trazar los trigger points. El clínico busca patrones consistentes y áreas donde las cadenas de trigger points se crucen al lado opuesto del cuerpo.

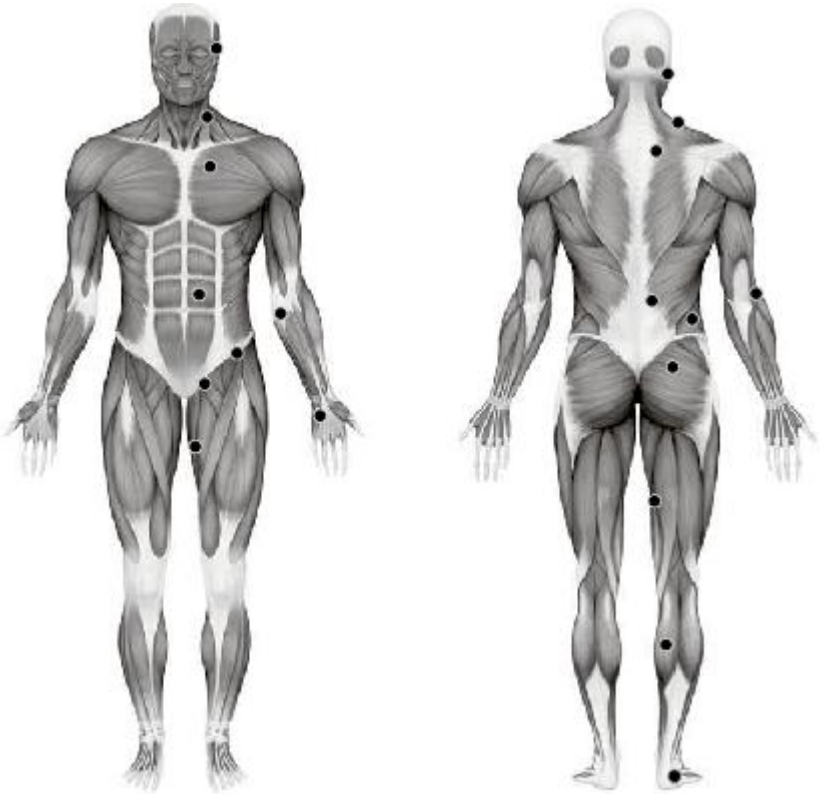

Figure 8.5 TrP and tender point palpation diagram.

Adapted from NSCA, 2008, Biomechanics of resistance exercise, by E. Harman. In *Essentials of strength training and conditioning*, ed., edited by T.R. Baechle and R.W. Earle (Champaign, IL: Human Kinetics), 68.

Se puede usar un algoritmo para evaluar los puntos tender, la presión indicaría un número objetivo del nivel de presión suficiente para propiciar el síntoma de dolor. El número resultante se vuelve útil para la documentación y seguimiento del paciente (Fig. 8.6)

Figure 8.6 Using a pain algometer to quantify TrP or tender point pain.

La palpación de músculos clave que tienden al hipertono y el acortamiento en los síndromes cruzados superior e inferior de Janda, se presentan a continuación.

- **Palpación de trigger points en músculos tónicos clave:**
  - **Cuadrado lumbar:**
    Palpe el aspecto posterior de la 12ª costilla y siga la costilla con sus dedos hasta que alcance el borde lateral del erector espinal. El cuadrado lumbar es un músculo profundo localizado lateralmente al erector espinal entre el arco bajo de la región posterior de las costillas y la región posterior de la cresta ilíaca. Sumerja sus dedos lentamente en el cuadrado lumbar y evalúe la calidad del tejido blando. Note la respuesta del paciente

Palpation of the quadratus lumborum.

  - **Cresta posterior del ílion (fascia tóracolumbar):**
    Localice la cresta posterior del ílion, donde se inserta directamente la fascia tóracolumbar. Esta fascia sirve de inserción a muchos músculos tales como el latísimo del dorso y músculos abdominales. Palpe su tenderness a lo largo de la cresta posterior del ílion

Palpation of the thoracolumbar fascia.

- **Psoas mayor:**
  El paciente se ubica en supino con caderas y rodillas ligeramente flexionadas, localice la espina ilíaca antero superior y el ombligo y dibuje una línea imaginaria entre estos dos puntos. El psoas mayor se ubica a medio camino entre estos dos puntos, lateral al recto abdominal. Una ligera flexión activa de la cadera le ayudará a localizar el músculo. Una vez se localiza el psoas mayor, sumerja gradualmente sus dedos dentro del músculo y evalúe su calidad. Note la respuesta del paciente.

Palpation of the psoas major.

- **Piriforme:**
  El paciente se ubica en posición prona. Localice el trocánter mayor, la tuberosidad isquiática, la espina ilíaca antero superior y la espina ilíaca postero superior. Dibuje un par de líneas imaginarias: una entre la espina ilíaca antero superior hasta la tuberosidad isquiática y otra desde la espina ilíaca postero superior y el trocánter mayor del fémur. El músculo piriforme se encuentra en la intersección de estas dos líneas. Usando una posición de mano plana, sumerja la yema de los dedos dentro del glúteo mayor y presiónelo caudalmente. Ubique su otra mano encima de la mano plana para palpar el músculo piriforme. Un paciente sin irritación del piriforme sentirá solamente la presión en el músculo. Al contrario, un paciente con un piriforme acortado o que albergue un trigger point será extremadamente sensible y tender a la palpación. Un paciente con un piriforme irritado con un nervio ciático irritado puede percibir una reproducción de los síntomas de ciática.

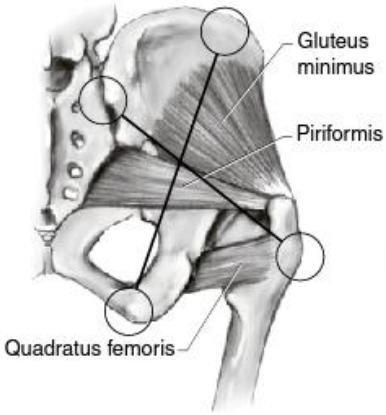

The location of the piriformis.

Palpation of the piriformis.

- **Aductor mayor:**
  El aductor mayor se ubica entre el aductor longo y el grácilis. Se puede llegar a su palpación en la región media o proximal del muslo medial.

Palpation of the adductor magnus.

- **Isquiotibiales:**
  Están ubicados en la porción posterior del muslo. Los isquiotibiales mediales: semitendinoso y semimembranoso, se insertan distalmente en el cóndilo medial de la tibia. Los isquiotibiales laterales: cabeza larga y corta del bíceps femoral, se unen para formar el tendón distal del bíceps femoral en el aspecto lateral de la rodilla, justo proximal a su inserción en la cabeza de la fíbula. Dirija su palpación de los isquiotibiales en la porción media del vientre muscular.

Palpation of the hamstrings.

- **Gastrocnemio medial y sóleo:**
  Dirija la palpación del gastrocnemio al aspecto proximal del vientre muscular de la región medial de la pierna. Dirija la palpación del sóleo al aspecto distal de la pierna.

Palpation of the medial gastrocnemius.

Palpation of the medial soleus.

- **Planta del pie:**
  Palpe la planta del pie primero en la superficie plantar en el primer interespacio metatarsiano. Examine la fascia plantar entera, desde los metatarsianos hasta el calcáneo buscando por tender points.

Palpation of the first metatarsal interspace.

- **Región suboccipital y C2:**
  La estructura ósea más prominente por debajo del occipucio es el proceso espinoso de C2. Localice los suboccipitales pidiéndole al paciente que extienda ligeramente la cabeza y palpe cada lado de C2.

Palpation of the suboccipitals.

- **Esternocleidomastoideo:**
  Localice el esternocleidomastoideo con una inflexión ipsilateral de la cabeza del lado que se quiere testear y luego una rotación contralateral de la cabeza al lado que se quiere testear. Una vez se localiza el músculo, palpe buscando tenderness.

Palpation of the SCM.

- **Trapecio superior:**
  Se expande en el área comprendida entre los procesos espinosos cervicales y el tercio lateral del borde inferior de la clavícula. Para localizarlo inflexione la cabeza ipsilateralmente del lado que se quiere testear, luego rótela contralateralmente al lado que se quiere testear y finalmente eleve el hombro ipsilateal al lado que se quiere testear. Una vez se localice el músculo, se le pide al paciente relajar la cabeza completamente y el clínico palpa el músculo en su punto medio entre el hombro y la línea del cuello. La palpación del trapecio superior se puede realizar en posición erecta o reclinada.

Palpation of the upper trapezius.

- **Elevador de la escápula:**
  Se expande en el área entre los procesos transversos de la columna cervical y el ángulo superior de la escápula

Kolar, P. The sensomotor nature of postural functions. Its fundamental role in rehabilitation of the motor system. J. Orthop Med. 21 (2), pág. 40-45. 1999

Kolar, P. Systematization of muscular dysbalances from the aspect of developmental kinesiology. Rehabilitation and Physical Medicine. 8 (4), pág 152-164. 2001

Kolar, P. Facilitation of agonist antagonist coactivation by réflex stimulation methods. In: Rehabilitation of the spine 2nd edition. Ed: Liebenson, C. pág 531-565. Philadelphia: Lippincot Williams and Wilkins. 2007

Freemotion dual cable machines
Cybex freemotion machines
Cybex bravo functional training system