# EVALUACIÓN CLÍNICA DE LA RODILLA

# PRIMEROS PENSAMIENTOS

- **El diagnóstico diferencial de las patologías más comunes de la rodilla incluyen:**
  - **Osteoartrosis**
  - **Lesión ligamentaria**
  - **Meniscopatía**
  - **Desorden patelofemoral**
  - **Tendinopatía patelar**
  - **Tendinopatía del cuádriceps**
- **Los problemas menos comunes incluyen, bursitis de la pata de ganso, tendinopatía de la pata de ganso, enfermedad de Osgood Schlatter, osteocondritis disecante y fracturas**

**Una buena historia y examen físico ayudará a dilucidar el diagnóstico.**

# HISTORIA

**Haga las siguientes preguntas:**

- **Dónde es su dolor?** Solicite al cliente le muestre la ubicación más exacta del dolor, si señala la interlínea en el aspecto lateral o medial, probablemente se trate de lesión de los ligamentos colaterales o de los meniscos. Dolor en la tuberosidad tibial en un sujeto adolescente, probablemente se trate de Osgood Schlatter. Un dolor anterior de rodilla, probablemente se trate de un desorden patelofemoral. Dolor en la región de pata de ganso, posiblemente se trate de una bursitis de pata de ganso o tendinopatía de la pata de ganso. Dolor e inflamación en fosa poplítea pueden indicar quiste de Baker (inflamación de la bursa entre el semimembranoso y la cabeza medial del gastrocnemio)
- **Cuándo empezó su dolor, qué estaba haciendo y cuáles fueron los síntomas iniciales?** En realidad, conocer la localización del dolor, el mecanismo de lesión y los síntomas iniciales le darán el diagnóstico en el 50% de los casos. Si el cliente tiene una lesión ligamentaria, el cliente reportará una mecanismo de desaceleración o twisting que inmediatamente conducirán a inflamación y dolor. 30 a 50% de los sujetos reportarán un "pop" al momento de la lesión. Los sujetos con lesión meniscal reportarán un mecanismo de lesión igual pero, generalmente, sin inflamación ni "pop". En un sujeto de mayor edad, la lesión meniscal será insidiosa, muy lenta, sin estar asociada a evento súbito. Los sujetos con osteoartrosis, desórdenes patelofemorales y Osgood Schlatter, tendrán una aparición de síntomas muy lento. Los sujetos con fractura, reportarán trauma reciente.
- **Ha experimentado, crépitos, rigidez, bloqueos o sensaciones de inestabilidad?** Los crépitos y la rigidez son característicos de la osteoartrosis, los bloqueos son propios de las lesiones meniscales y osteocondritis disecante y la inestabilidad es típica de las lesiones ligamentarias.

# HISTORIA

Haga las siguientes preguntas:

- **Hay alguna posición que haga que su rodilla esté más o menos confortable?** Esta pregunta está dirigida al desorden patelofemoral. Estos clientes empeoran su dolor al permanecer mucho tiempo sentados (signo del cineasta) que mejora con la extensión; también, al subir y al bajar escalas.

- **Ha tenido cirugías en sus rodillas?**

- **Ha tenido dolor en cadera o tobillo?**

# EXAMEN FÍSICO

1. Observe la marcha del cliente anterior y posteriormente. Tiene marcha antálgica?, cojea? Favorece un miembro inferior más que el otro? Esto dará una idea de la severidad de la lesión y de las ayudas diagnósticas necesarias.
2. Con el sujeto en decúbito supino, valore el ángulo Q, trazando una línea desde la espina ilíaca antero-superior hasta el centro de la patela y luego dirija otra línea desde el centro de la patela hasta la tuberosidad tibial. Determine el ángulo. Un ángulo Q normal en hombres oscila entre 10 grados a 15 grados y en mujeres de 10-19 grados. (Fig. 1) Un ángulo Q anormal refleja un desplazamiento patelar alterado que sugiere un sindrome de dolor patelofemoral.
3. Flexione y extienda la rodilla y sienta el desplazamiento patelar. Un desplazamiento patelar excesivo sugiere un desorden patelofemoral.
4. En decúbito supino, en relajación y con rodilla extendida, palpe el polo inferior patelar haciendo presión en la región superior de patela para que muestre su región postero-inferior. Dolor en esta región es indicativo de desorden patelofemoral.
5. Flexione y extienda la rodilla buscando créptios que son sugestivos osteoartrosis de rodilla (gonartrosis). Deslice también la patela contra el femur buscando el mismo signo.
6. Palpe la tuberosidad tibial, hipersensibilidad o dolor, acompañada de hipertrofia de la tuberosidad en un sujeto adolescente, en crecimiento o muy alto, son indicios de Osgood Schlatter.
7. Hipersensibilidad o dolor en pata de ganso a la palpación son indicativos de inflamación de la bursa que recubre a los tres músculos que se insertan en esta región (sartorio, grácil y semitendinoso) (Fig. 2)

# EXAMEN FÍSICO

8. **Busque la interlínea entre tibia y fémur, tanto en región medial como en región lateral, hipersensibilidad o dolor en estas áreas, pueden ser indicativos de meniscopatía o lesión ligamentaria de los colaterales lateral y medial.**
9. **Palpe la fosa poplítea y busque el pulso de la arteria polplítea, una inflamación pequeña en la fosa, puede indicar quiste de Baker**
10. **Evalúe la extensión contra resistencia, este movimiento evalúa el músculo cuádriceps, inervado por el nervio femoral (L2- L4) (Fig. 3)**
11. **Evalúe la flexión de rodilla contra resistencia. Este movimiento valora la integridad de los músculos isquiotibiales, inervados por el nervio ciático (L5, S1) (Fig. 4)**
12. **Evalúe el reflejo patelar (L4)**
13. **Evalúe la estabilidad proporcionada por el ligamento colateral medial en decúbito supino con la rodilla flexionada a 30 grados con un bostezo medial. Ponga una mano en la región lateral de la rodilla y la otra en la región distal medial de la tibia y ejerza un tracción en valgo. Dolor o sobredesplazamiento, indicarán una lesión del ligamento colateral medial (Fig. 5)**

Fig. 1 Ángulo Q

Fig. 2 Palpación pata de ganso

Fig. 3 Extensión de rodilla contra resistencia

Fig. 4 Flexión de rodilla contra resistencia

# EXAMEN FÍSICO

14. **Para evaluar el ligamento colateral lateral, ponga una mano en el aspecto medial de la rodilla a testear y la otra mano en el aspecto lateral distal de la tibia correspondiente a la rodilla a testear. Con la rodilla en flexión de 30 grados, ejerza una presión en varo llevando la rodilla hacia lateral con la mano ubicada en la misma y hacia medial en la tibia. Si la rodilla cede a bostezo o presenta dolor, se considera un test positivo a lesión del ligamento colateral lateral. (Fig. 6) Nota: las lesiones del ligamento colateral medial son mucho más comunes que las del colateral lateral.**
15. **Realice el test de Lachman para evaluar el ligamento cruzado anterior. Se ejecuta con el cliente en decúbito supino, con la rodilla flexionada a 20 grados. Se estabiliza la región distal del fémur con una mano y se sujeta la región proximal de la tibia con la otra. Se ejerce un traslación tibial anterior con el fémur fijo. Se realiza primero en la rodilla sana para establecer línea de base para poder sugerir con mayor precisión que existe un desplazamiento por encima de lo normal que pueda indicar ruptura o lesión del ligamento cruzado anterior.**

# EXAMEN FÍSICO

16. El cajón anterior es un test similar que evalúa la integridad del ligamento cruzado anterior. Con el cliente en decúbito supino, se realiza una flexión de rodilla a 90 grados con la planta del pie tocando la camilla. El evaluador se sienta sobre el pie del cliente y con los pulgares apoyados en la patela para fijar el fémur en su eje longitudinal, con los demás dedos de la mano abrazando la tibial proximal y posteriormente, se ejerce una traslación anterior de la misma. Igualmente, se establece línea de base con la rodilla contralateral para apreciar sin existe desplazamiento de la tibia sobre el fémur mayor al estado de base. Si esto se presenta, el test sugiere posible ruptura parcial o total del LCA (Fig.7)
17. Repita la maniobra en rotación interna, movimiento que tensiona la cápsula posterolateralmente, si existe desplazamiento por encima de la línea basal, la lesión del cruzado anterior se puede acompañar de lesión del ligamento colateral lateral. Al revés, con rotación externa, se tensiona la cápsula posteromedialmente, si existe desplazamiento por encima de la línea basal, la lesión del cruzado anterior se puede acompañar de lesión del ligamento colateral medial.

# EXAMEN FÍSICO

18. El cajón posterior evalúa la integridad del ligamento cruzado posterior. Al igual que en el cajón anterior, la rodilla se flexiona a 90 grados con la planta del pie apoyada en la camilla y el examinador se sienta sobre este pie. En esta ocasión se realiza una traslación posterior de la tibia, evaluando la rodilla sana contralateral para establecer línea basal, si existe desplazamiento por encima de este límite se puede sospechar lesión del ligamento cruzado posterior (Fig. 8).
19. El signo de batea posterior, también se evalúa para evaluar la integridad del ligamento cruzado posterior. En este signo, el cliente en decúbito supino flexiona su cadera a 45 grados y su rodilla a 90 grados y el evaluador sostiene el calcáneo. En un cliente con ruptura del LCP, la tibia se trasladará posteriormente. (Fig. 9)

Fig. 5 Estrés en valgo para evaluar el LCM

Fig. 6 Estrés en varo para evaluar el LCL

Fig. 7 Cajón anterior

Fig. 8 Cajón posterior

# EXAMEN FÍSICO

20. **Para evaluar lesiones meniscales, se palpa la interlínea buscando dolor.**
21. **El test de McMurray fue diseñado para testear desgarros del menisco medial en su región posterior debido a que el cuerno posterior del menisco medial es difícil de palpar. Para realizarlo, se solicita al cliente la posición decúbito supino con rodillas extendidas, el evaluador toma con una mano la rodilla verificando que esté tocando con el dedo medio y el pulgar la interlínea; la otra mano se encuentra en el talón y flexiona profundamente la rodilla. Posteriormente, usando el talón como un fulcro, el examinador rota interna y externamente la pierna para aflojar la rodilla. Con la rodilla suelta en flexión completa, el examinador continúa usando el tobillo como fulcro y lleva la pierna a rotación externa mientras, al mismo tiempo, el examinador usa la otra mano para ejercer una presión medial en la rodilla, aplicando un estrés en valgo. Seguidamente el examinador extiende la rodilla lentamente mientras mantiene la rotación externa de la pierna y el estrés de rodilla en valgo. Si esta maniobra elicita un "click" audible o palpable, también dolor, en la rodilla del cliente, se puede tratar de un posible desgarro de la región posterior del menisco medial. (Fig. 10). El test también se realiza en sentido contrario.**

# EXAMEN FÍSICO

22. El test de Compresión de Apley, es otro procedimiento para evaluar la integridad de los meniscos. Para realizarlo, se solicita al cliente la posición decúbito prono. El examinador estabiliza el muslo con una mano y flexiona la rodilla a 90 grados con la otra. El examinador aplica una presión desde el talón hacia abajo mientras alternativamente rota interna y externamente la pierna usando el talón como fulcro. Cuando esta maniobra elicita dolor medial, se sospecha lesión del menisco medial, cuando elicita dolor lateral, se sospecha lesión del menisco medial. (Fig 11)
23. El test de Descompresión de Apley, se usa para diferenciar lesión ligamentaria de lesión meniscal. Se realiza de la misma forma que el de compresión, pero en lugar de generar compresión, se proporciona distracción, llevando hacia arriba la pierna utilizando el talón como fulcro y llevando la pierna a rotación interna y externa alternativamente. Esta maniobra, descarga la presión en los meniscos y si se presenta dolor medial o lateral, será de origen ligamentario colateral medial o lateral. (Fig. 12)

Fig. 9 Signo de batea posterior

Fig. 10 Test de McMurray

Fig. 11 Test de compresión de Apley

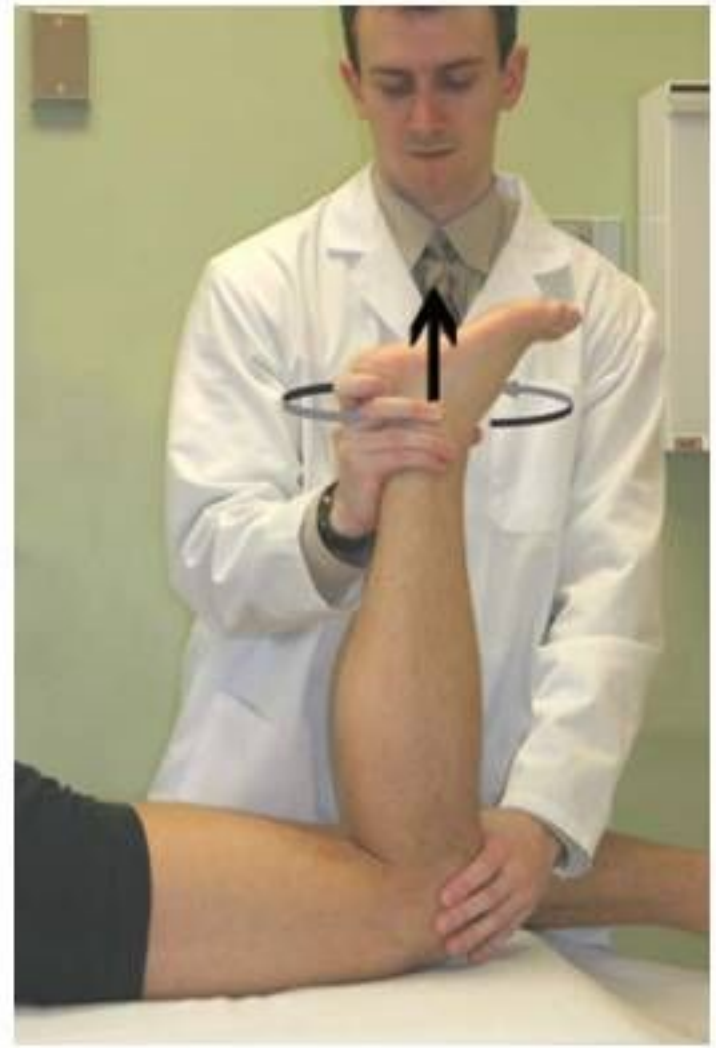

Fig. 12 Test de distracción de Apley

# EXAMEN FÍSICO

24. **Finalmente, evalúe por una posible osteocondritis disecante (OCD) del cóndilo medial femoral usando el signo de Wilson. La osteocondritis disecante ocurre en el cóndilo femoral interno en el 80% de los casos. Solicite al cliente la posición decúbito supino. El evaluador toma la rodilla y el tobillo, después flexiona la cadera y la rodilla a 90 grados ambas. Usando el talón como fulcro, el examinador rota internamente la pierna y luego la extiende lentamente. (Fig. 13) A aproximadamente 30 grados de flexión, esta maniobra ensambla la espina tibial contra el cóndilo medial femoral. Cuando esta maniobra elicita dolor a 30 grados de flexión, se considera un signo positivo de Wilson. Cuando esto sucede, el examinador rota externamente la tibia para mover la espina tibial fuera del cóndilo femoral; esta rotación externa alivia el dolor del cliente en un signo positivo de Wilson. Si la rotación externa no alivia el dolor se considera un falso positivo del signo de Wilson.**

Fig. 13 Signo de Wilson